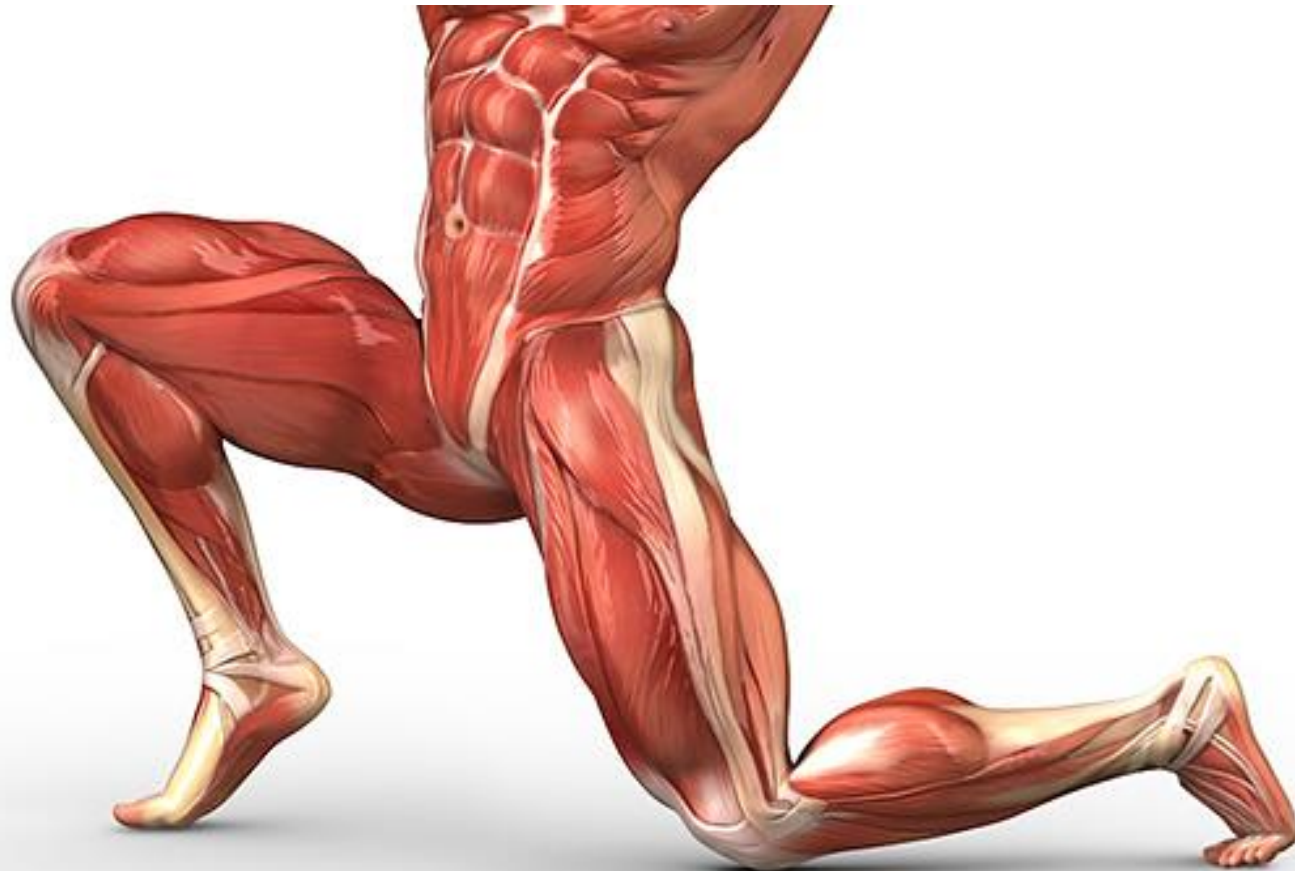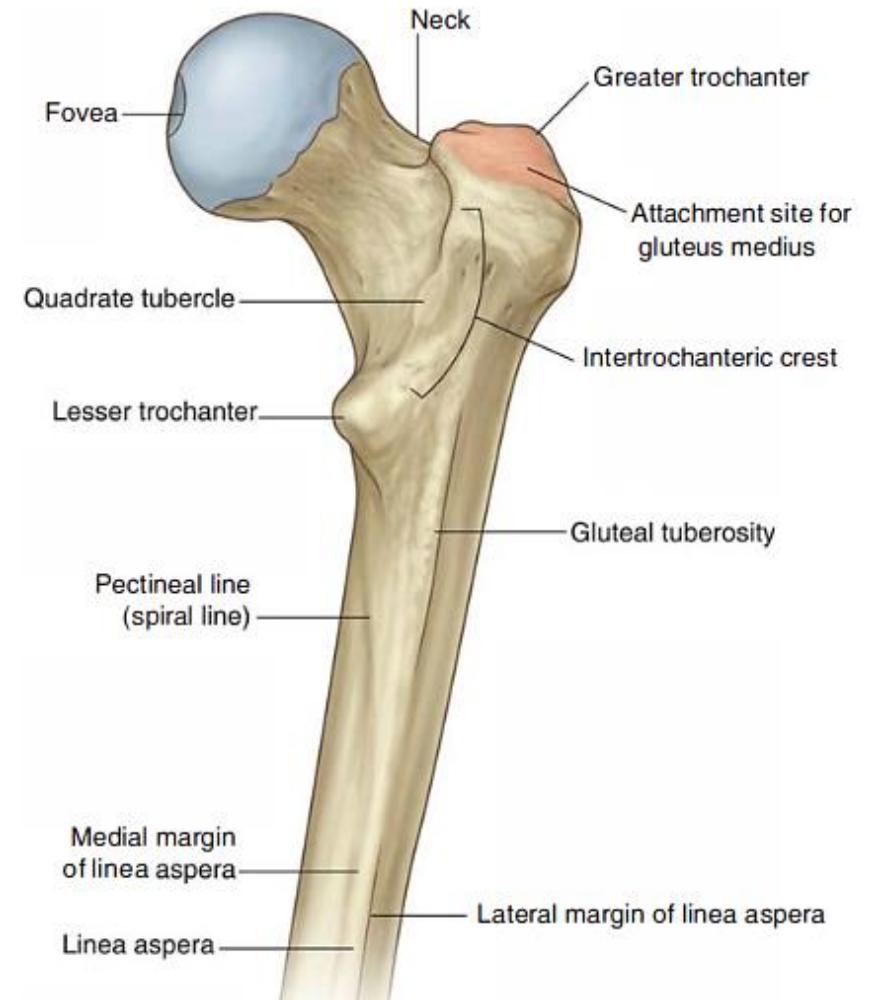
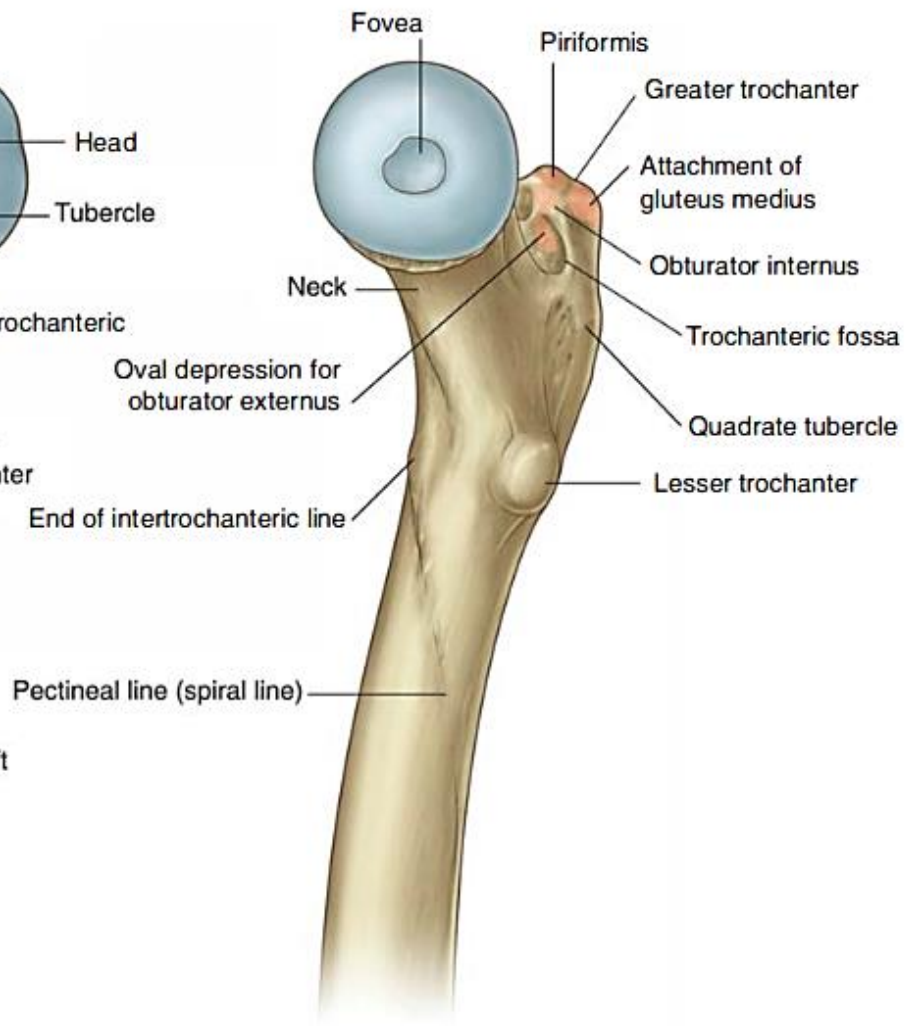
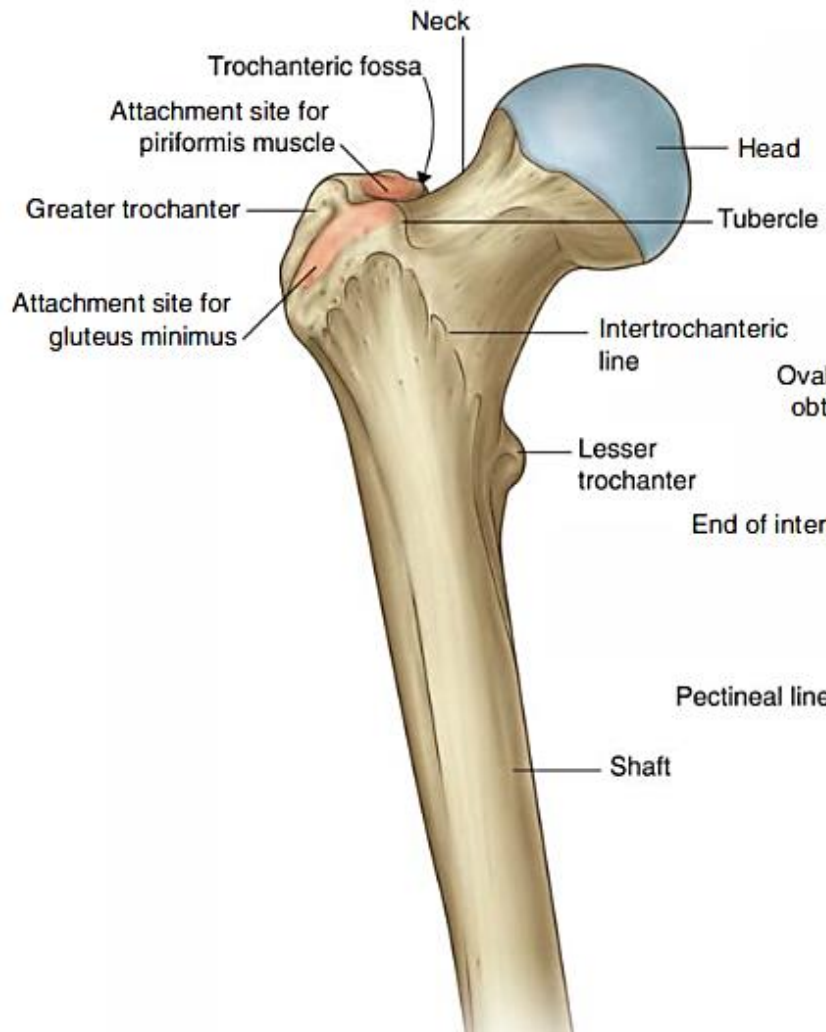


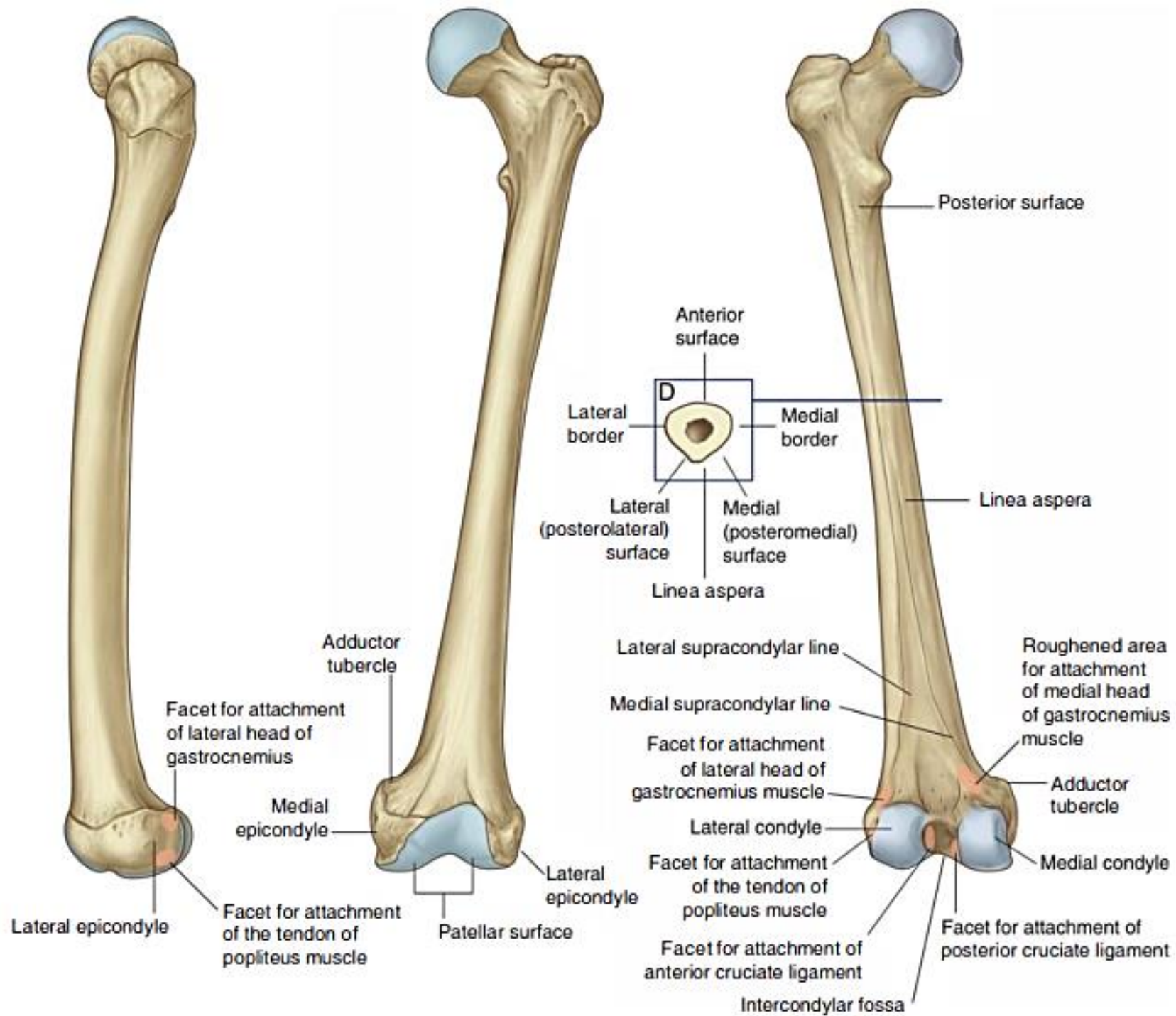
# Anterior & medial compartments of the thigh

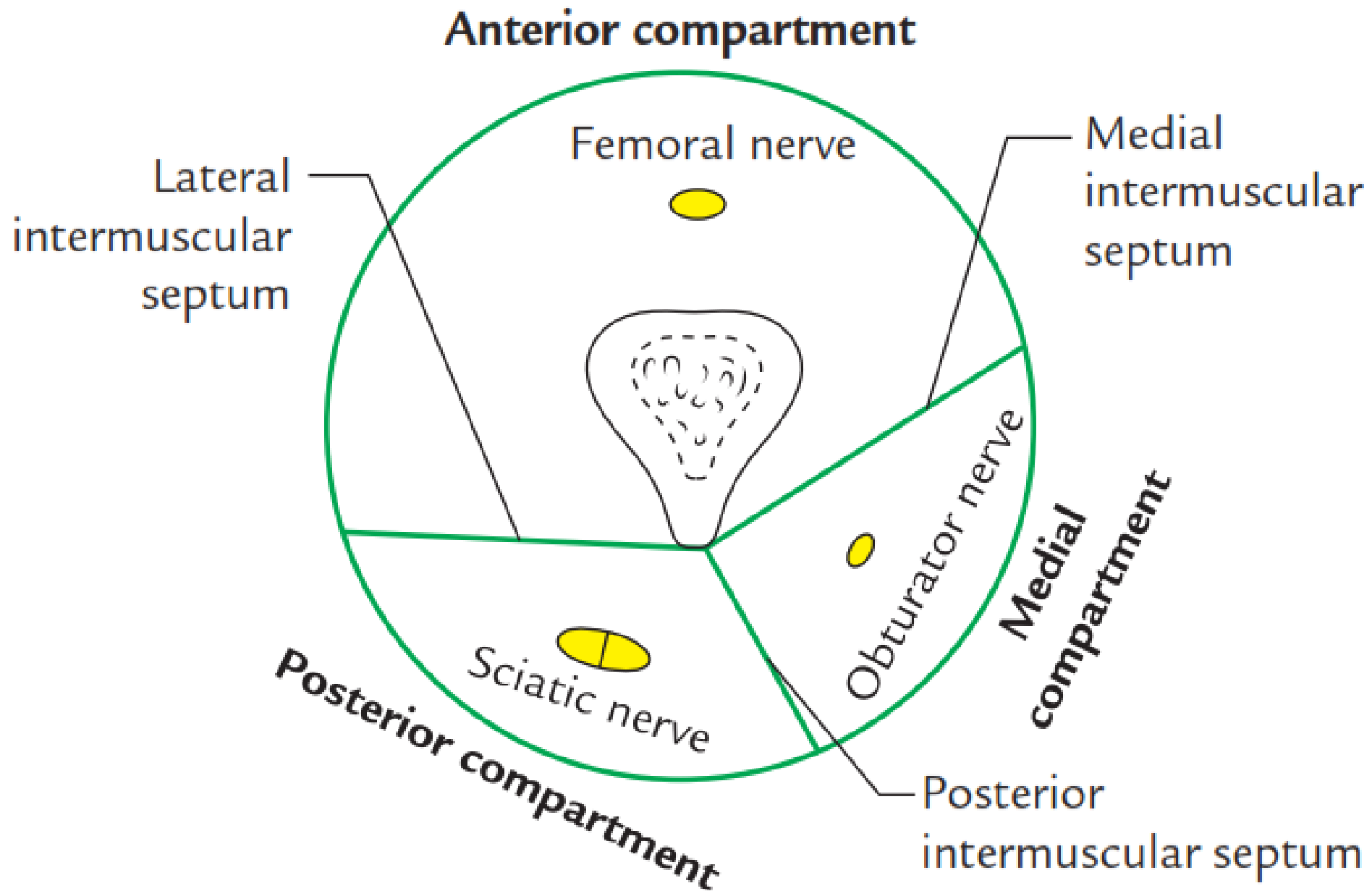


## Lecture objectives

- Identify the muscles of the anterior & medial compartments of the thigh
- Study boundaries & contents of the femoral triangle (femoral vessels & nerve)
- Identify the neurovascular distribution of the medial compartment







# Muscles of the anterior (extensor compartment)

1. Sartorius

2. Iliacus

3. Psoas major

4. Quadriceps femoris

The diagram shows a list of muscles on the left, with a bracket grouping the four muscles of the quadriceps femoris. To the right of the bracket, the text 'Quadriceps f. tendon' is followed by a right-pointing arrow to 'Patella', which is followed by another right-pointing arrow to 'Patellar ligament'.

Rectus femoris  
Vastus lateralis  
Vastus intermedius  
Vastus medialis

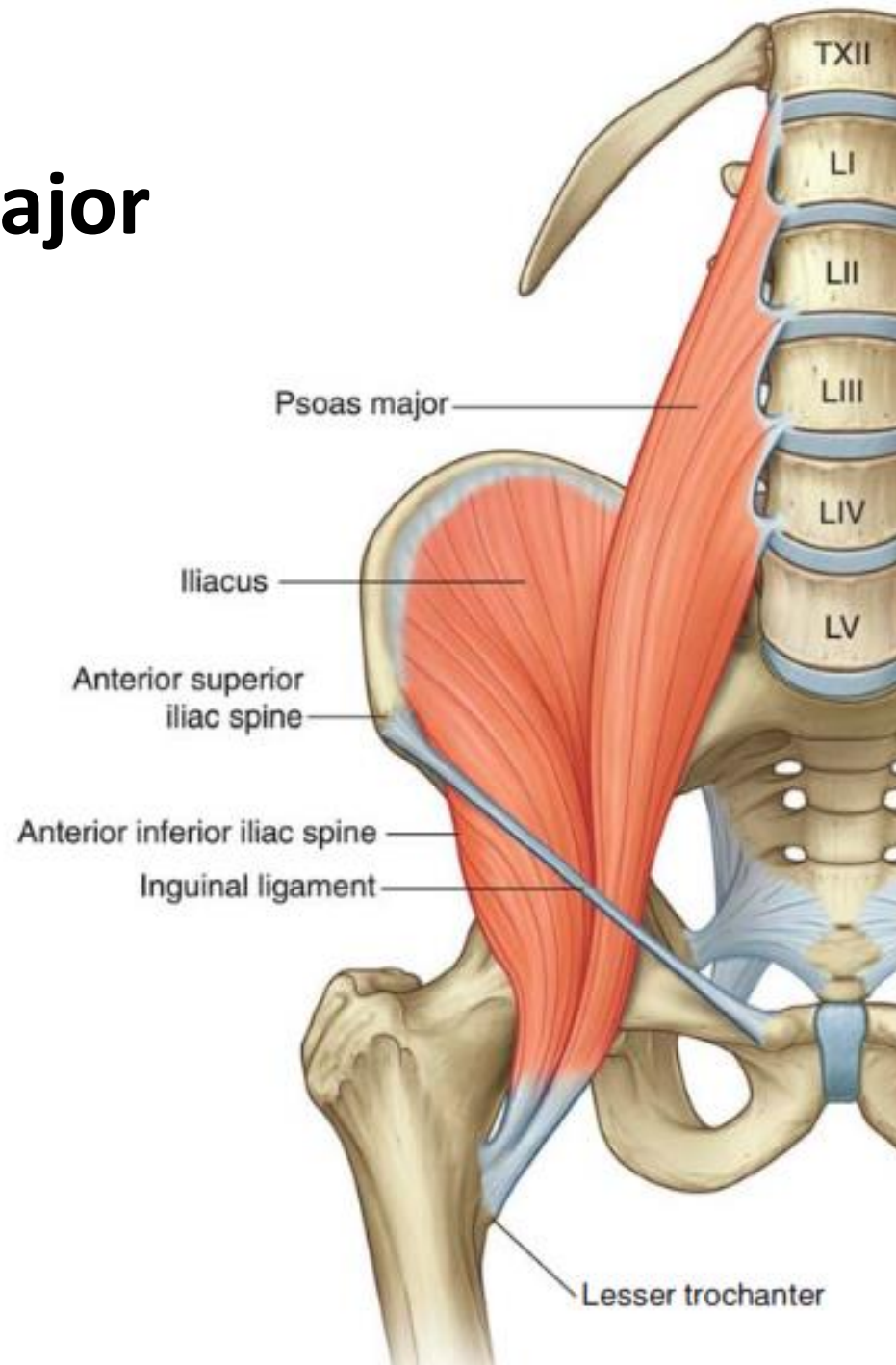
Quadriceps f. tendon → Patella → Patellar ligament

5. Articularis genus

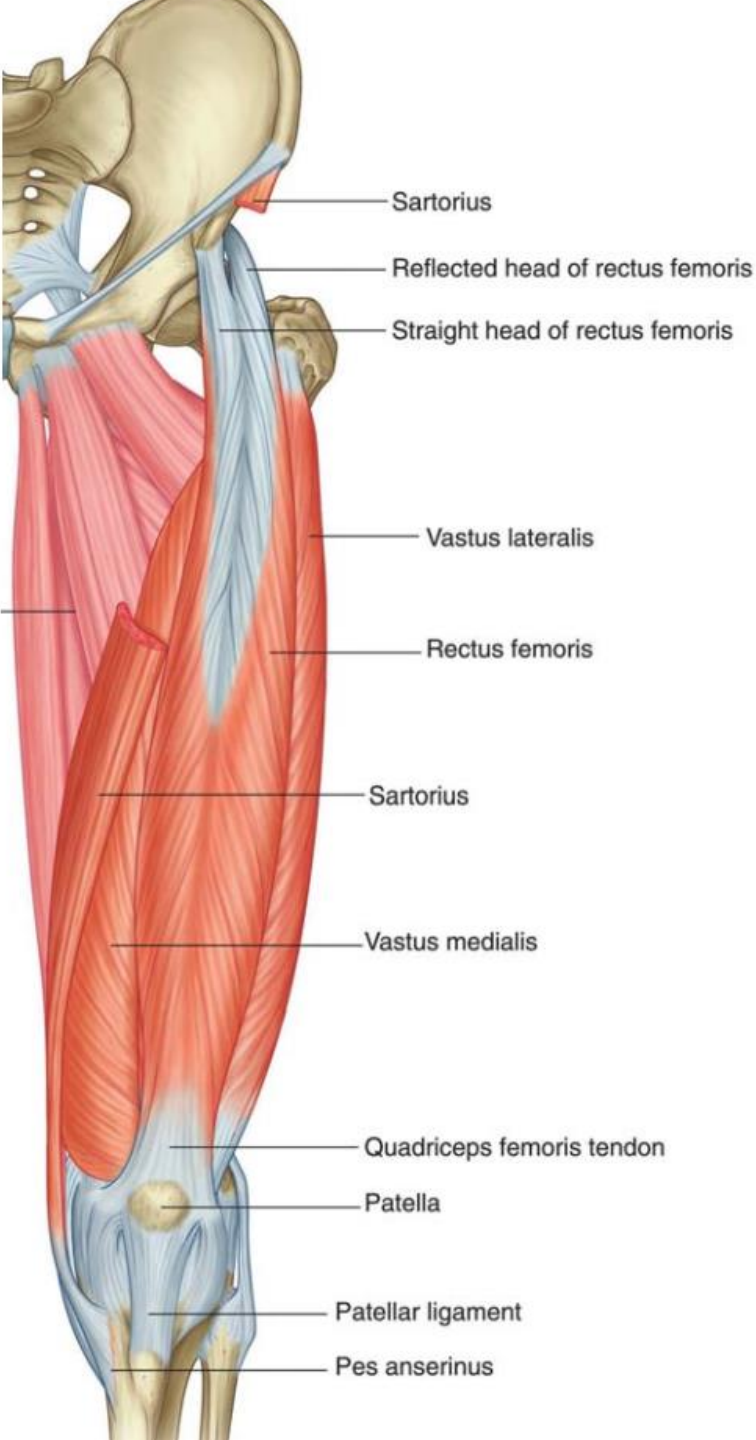
6. Tensor fascia lata




# Iliacus & psoas major



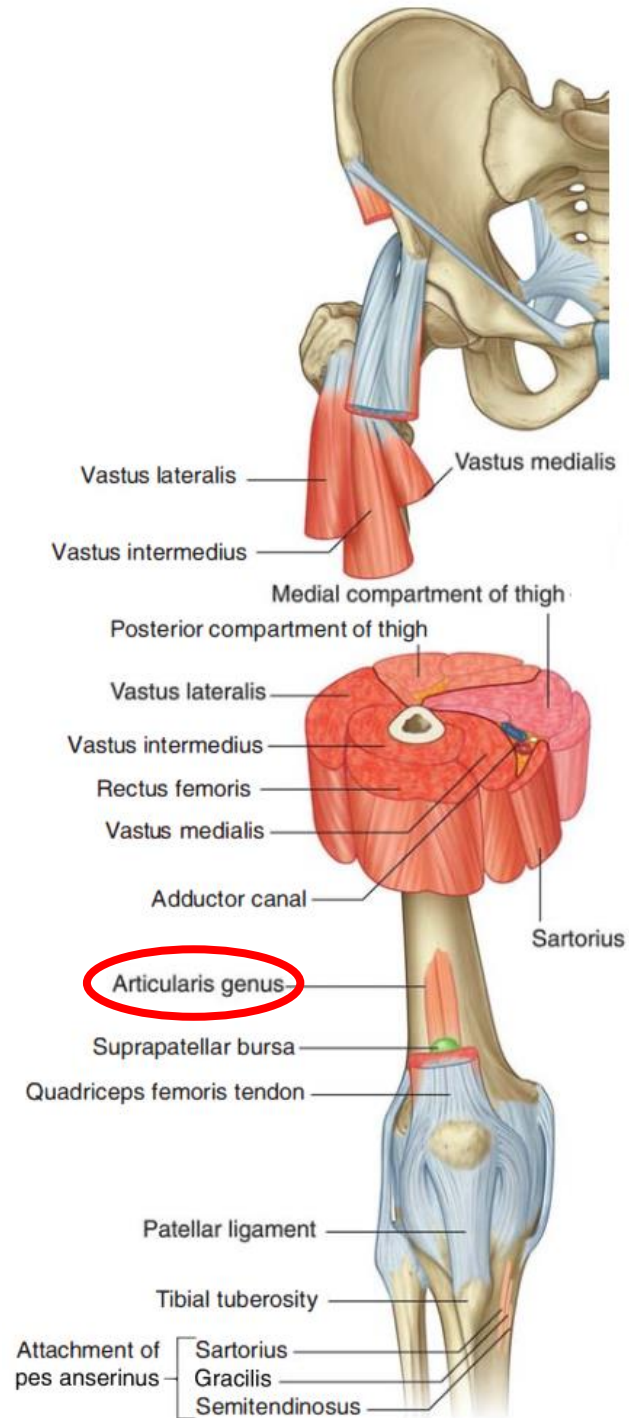
# Quadriceps femoris & Sartorius

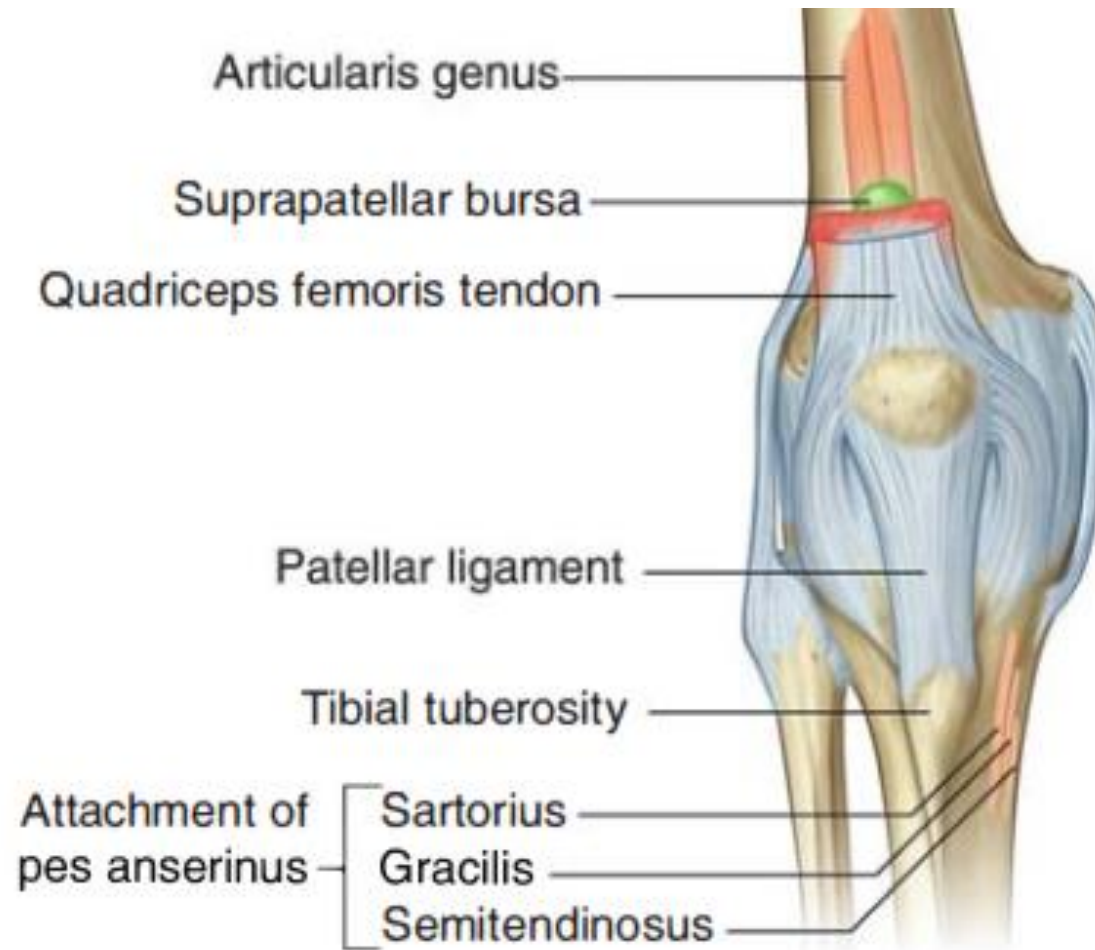




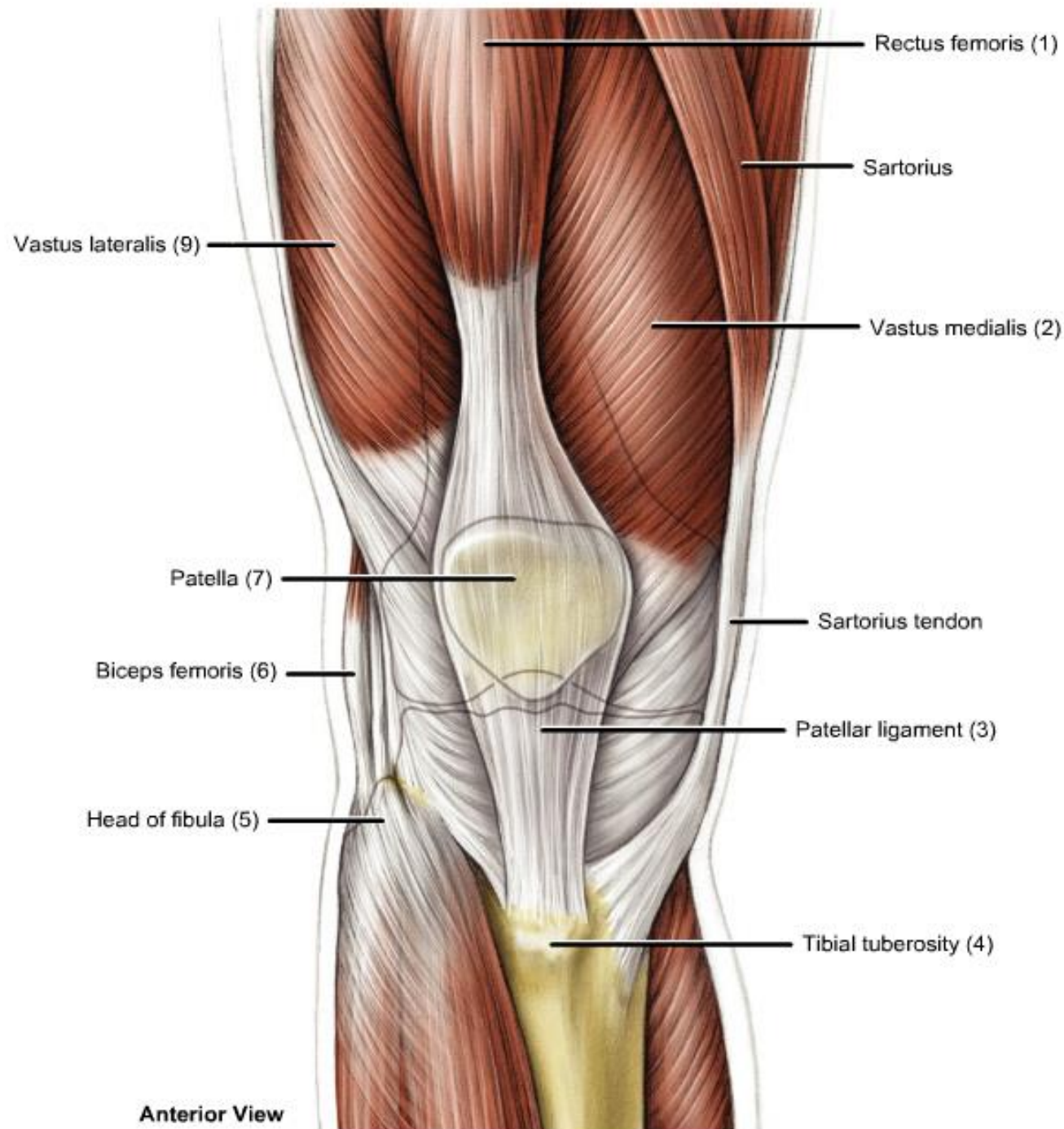
Tailer sitting  
Sartorius Latin word *sartor*, tailor







# Quadriceps tendon & patellar ligament

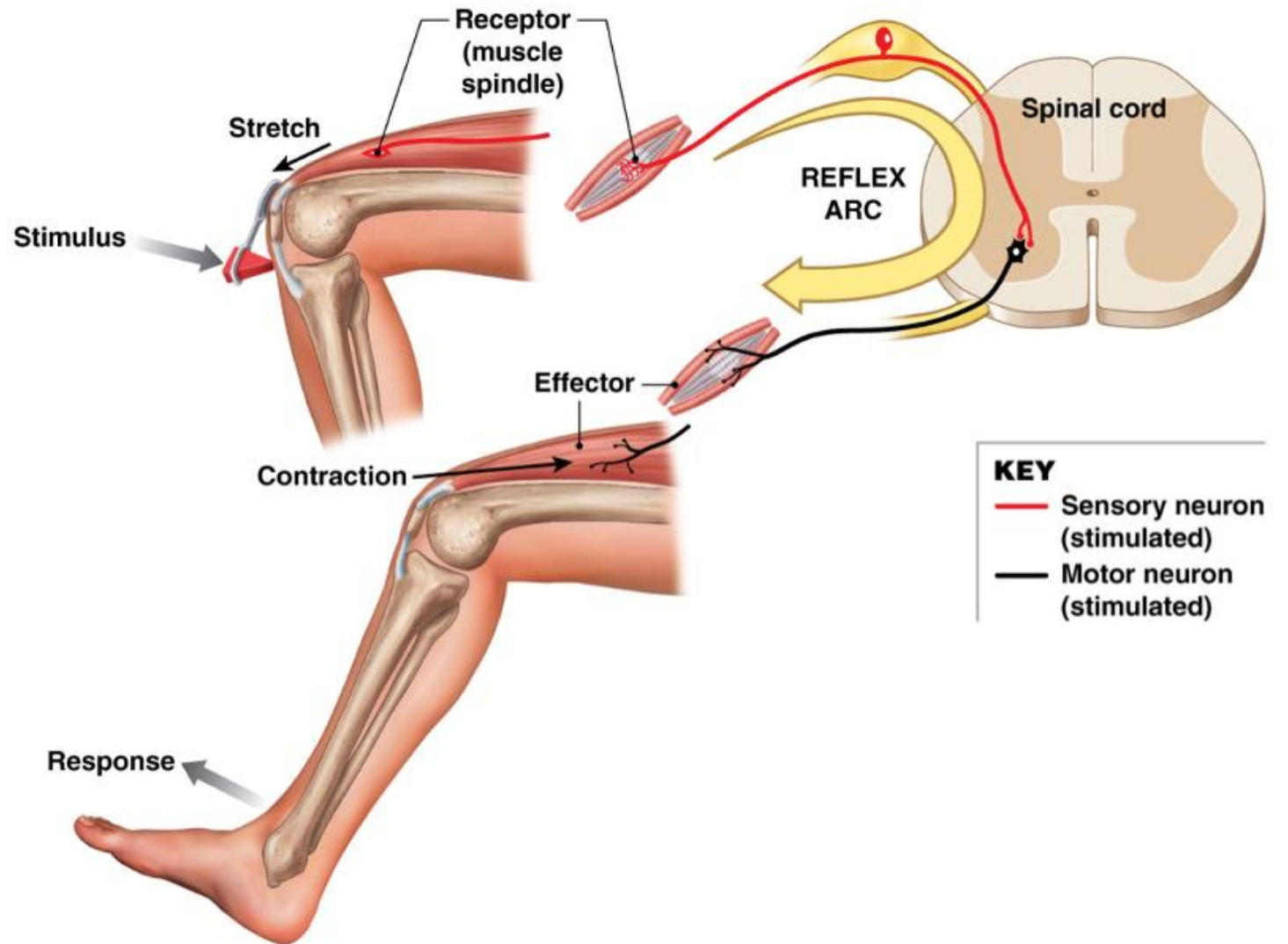
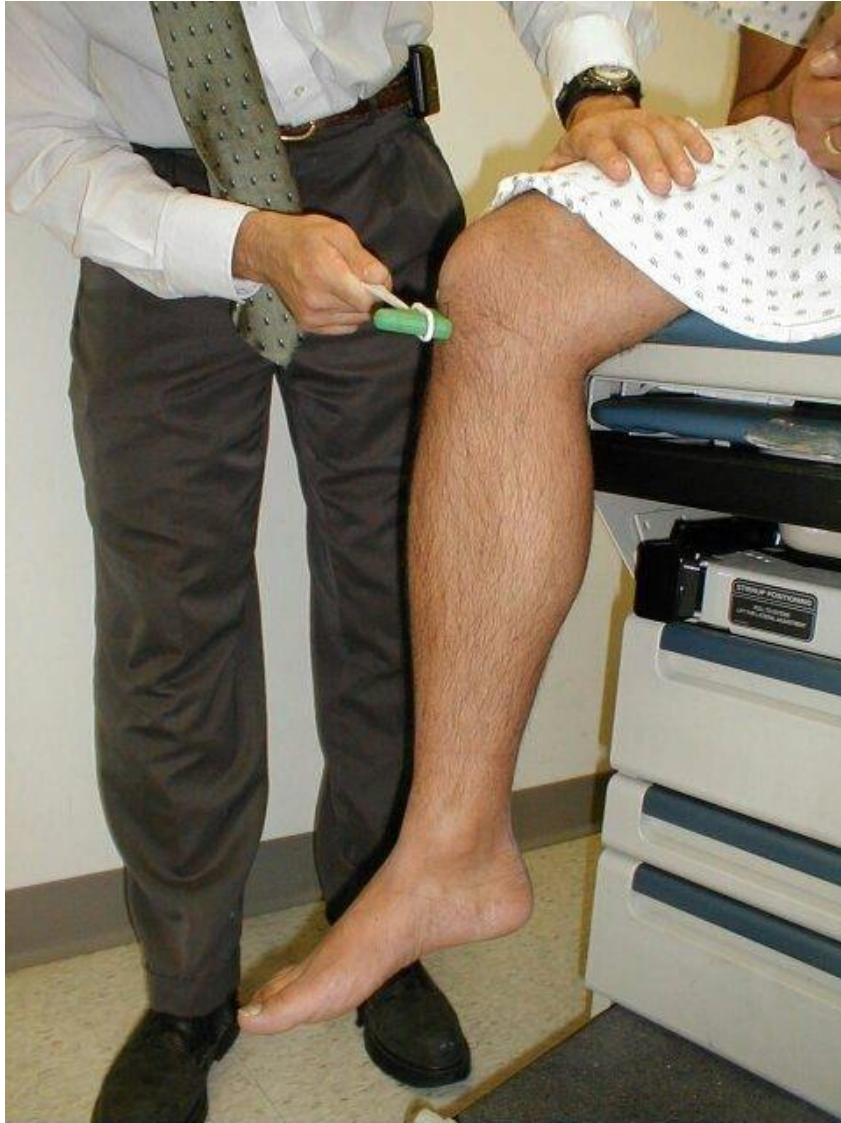



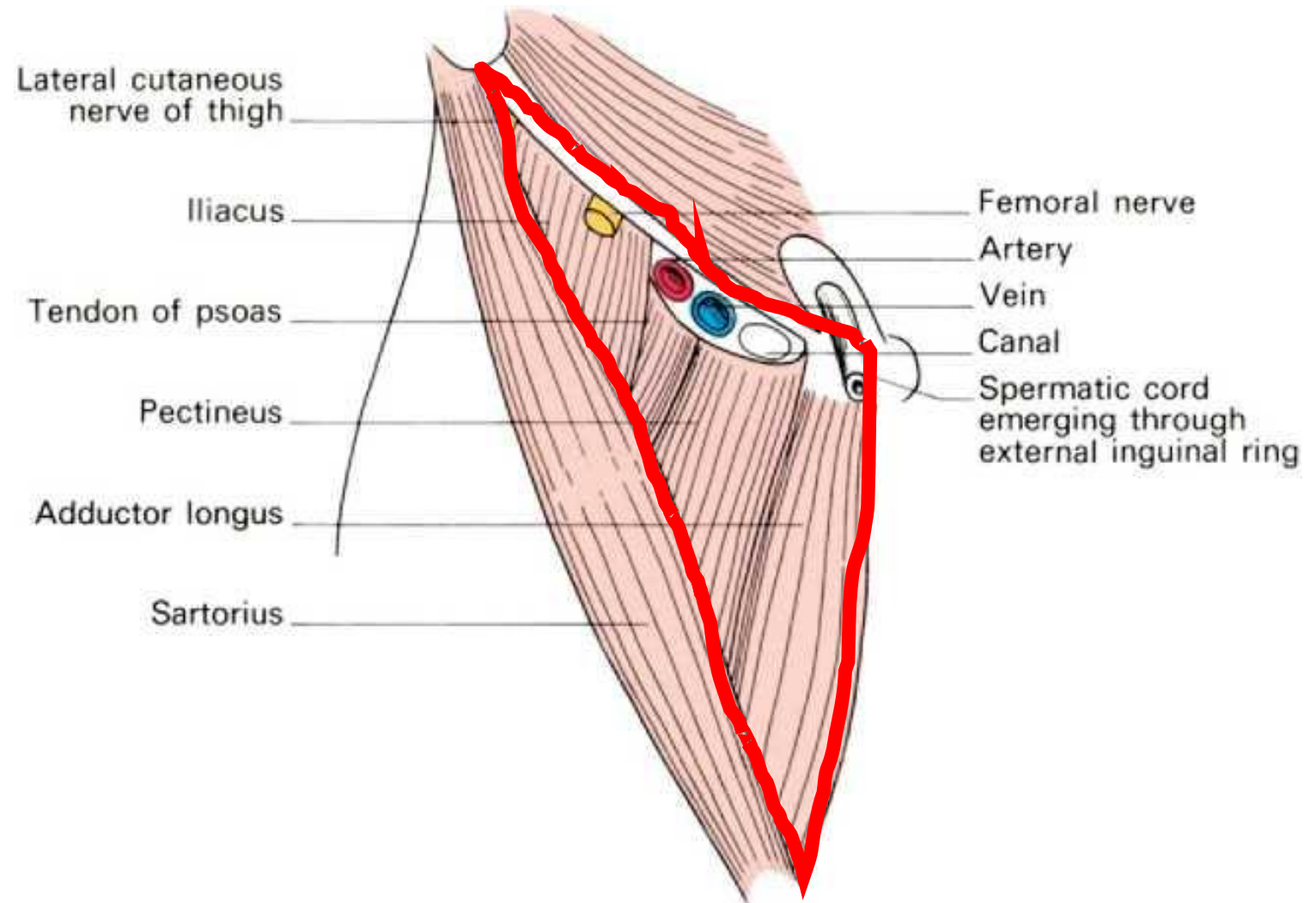
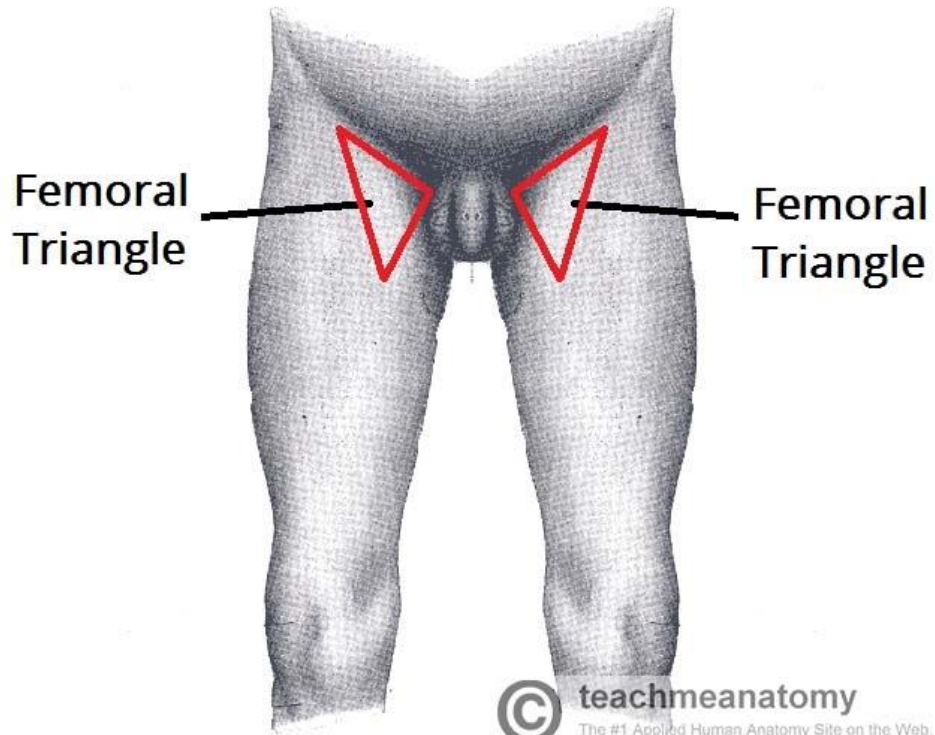


# Clinical correlation

## Patellar jerk L3, L4 spinal levels



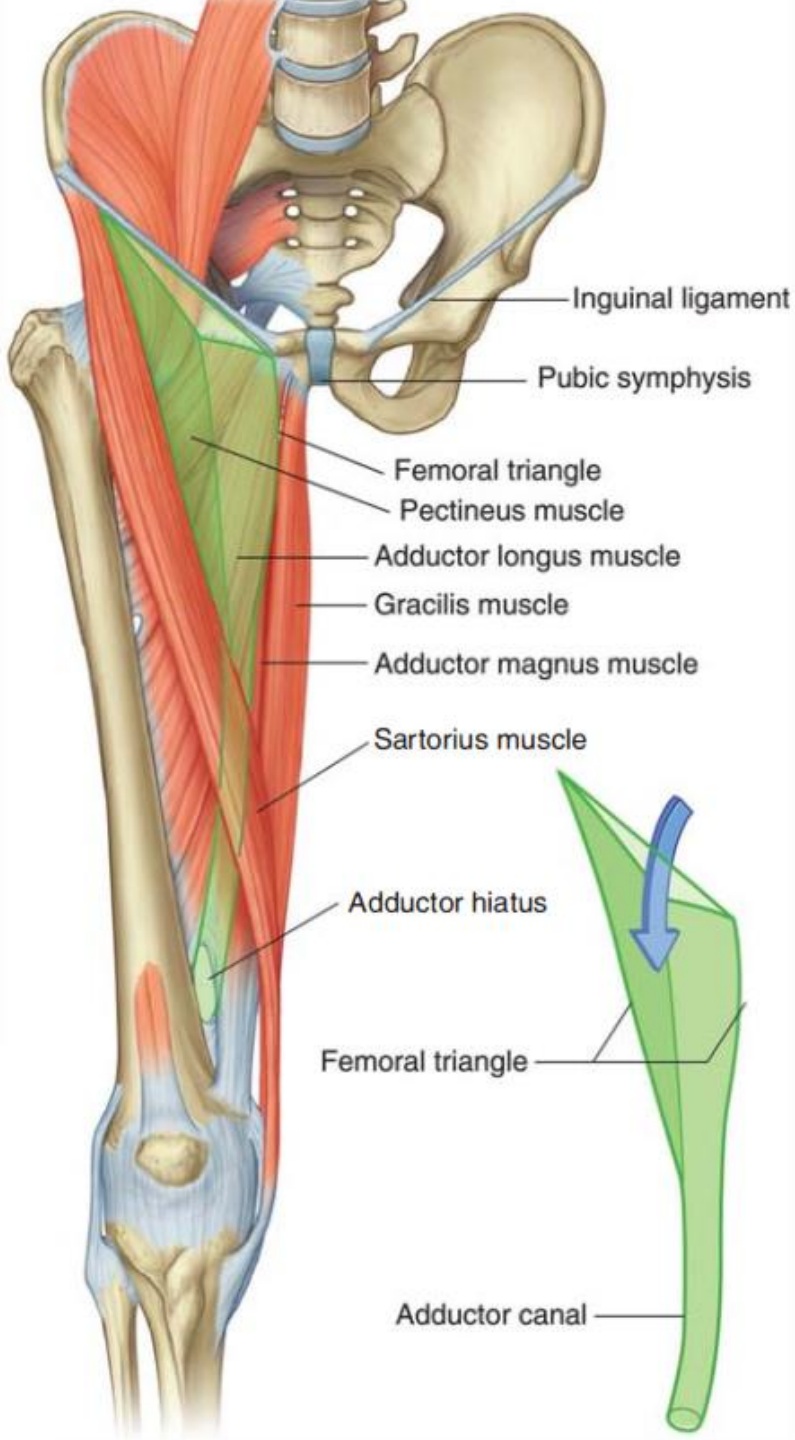
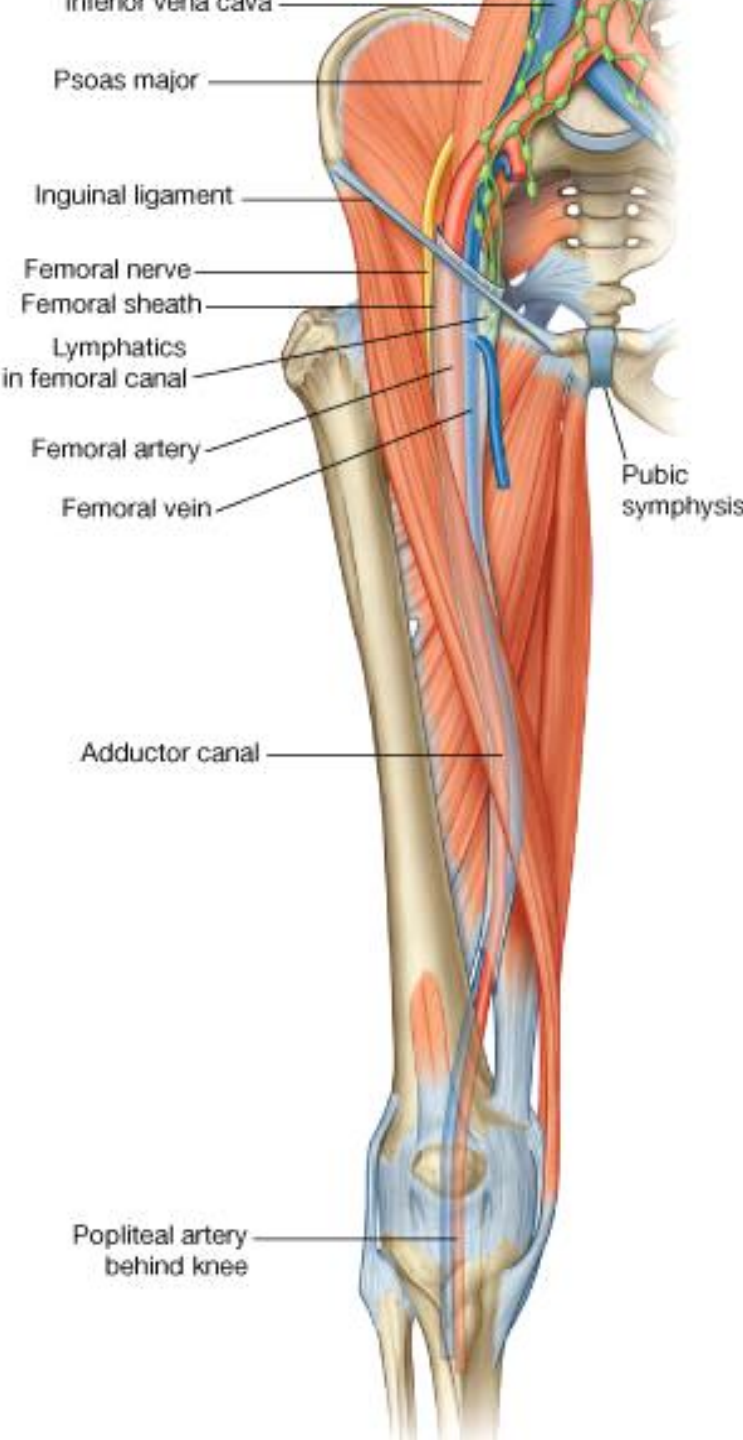
# Femoral triangle

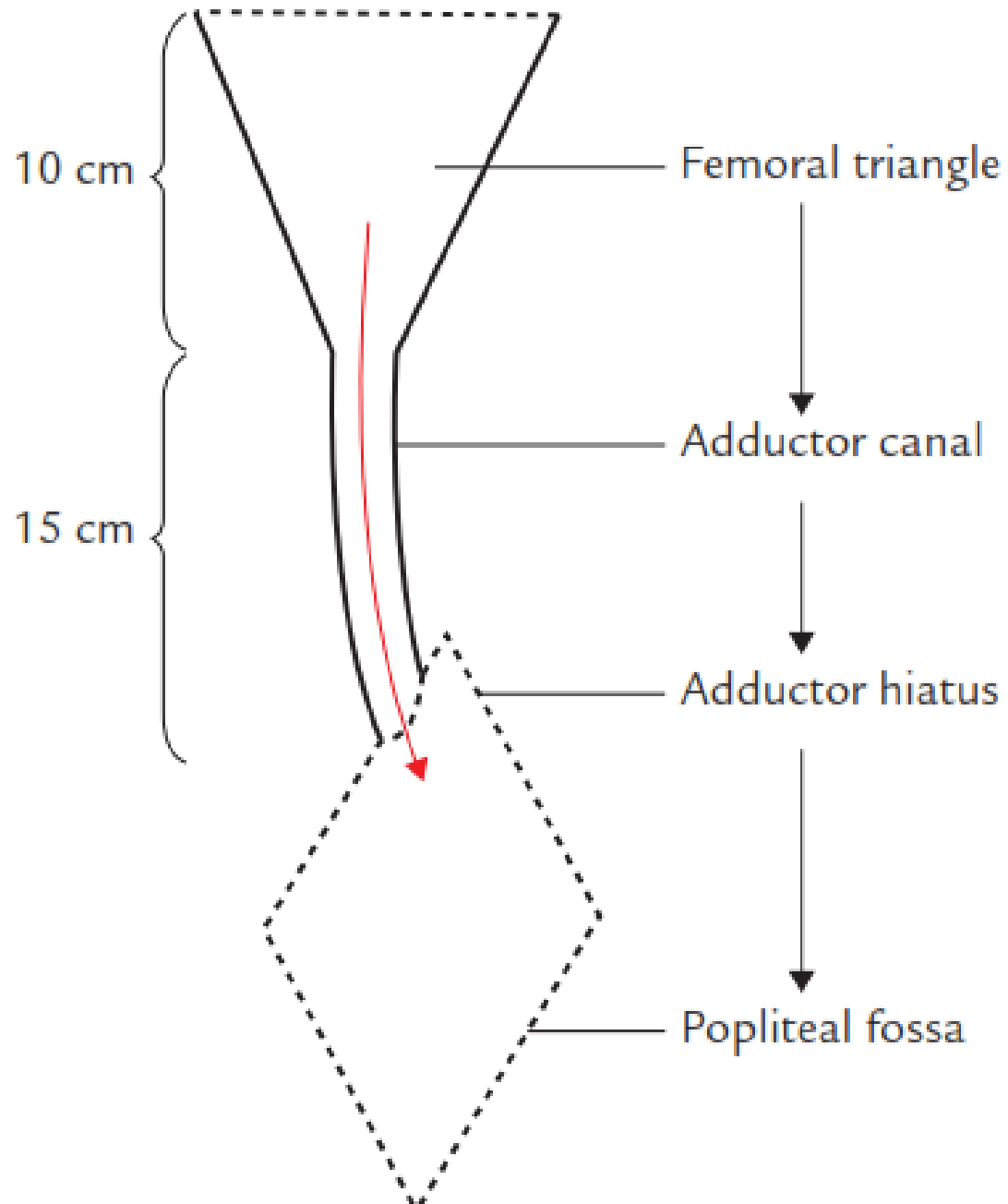




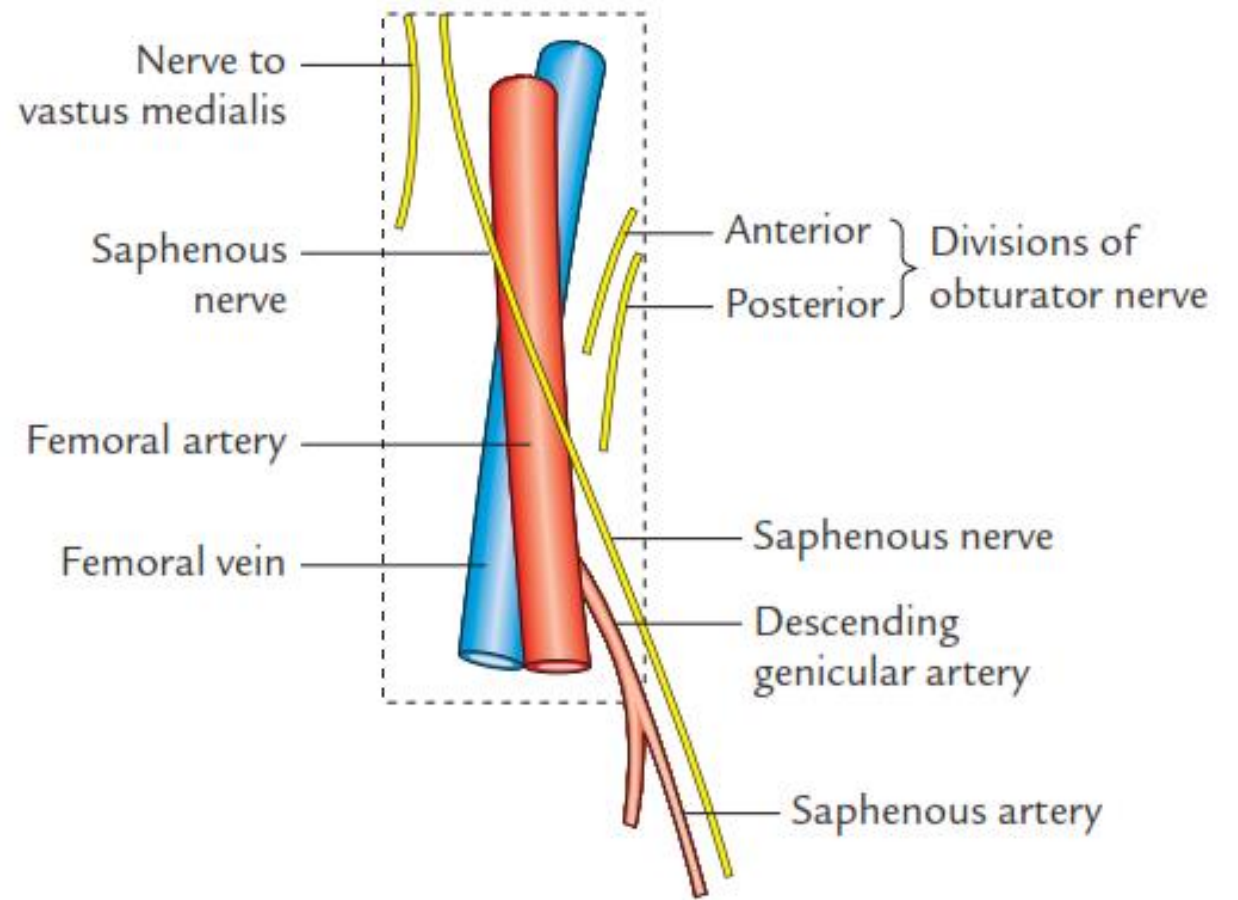


# Femoral triangle & adductor canal





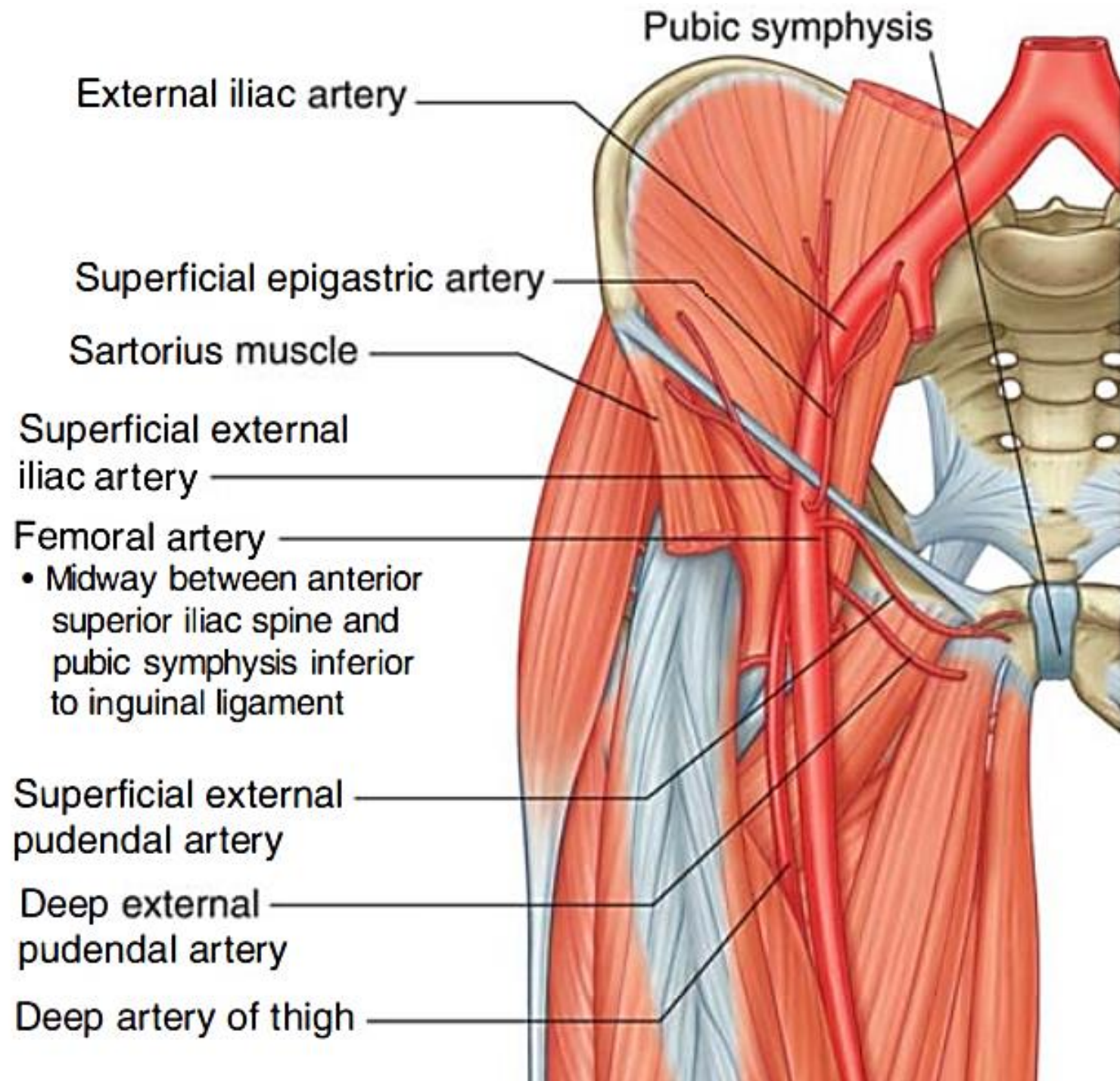
## Contents of the adductor canal





# Femoral artery:

1. Superficial ext. iliac a.
2. Superficial epigastric a.
3. Superficial ext. pudendal a.
4. Deep ext. pudendal a.
5. Profunda femoris a.
6. Descending genicular a. (→ saphenous a.)



MID-INGUINAL POINT

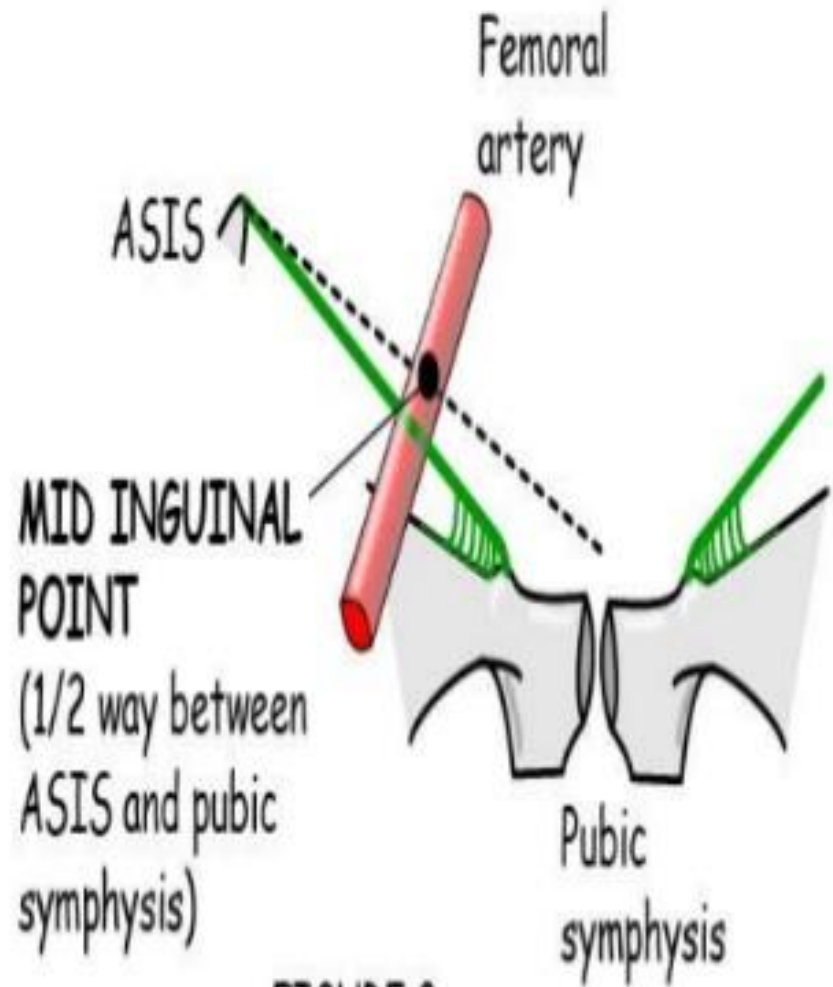
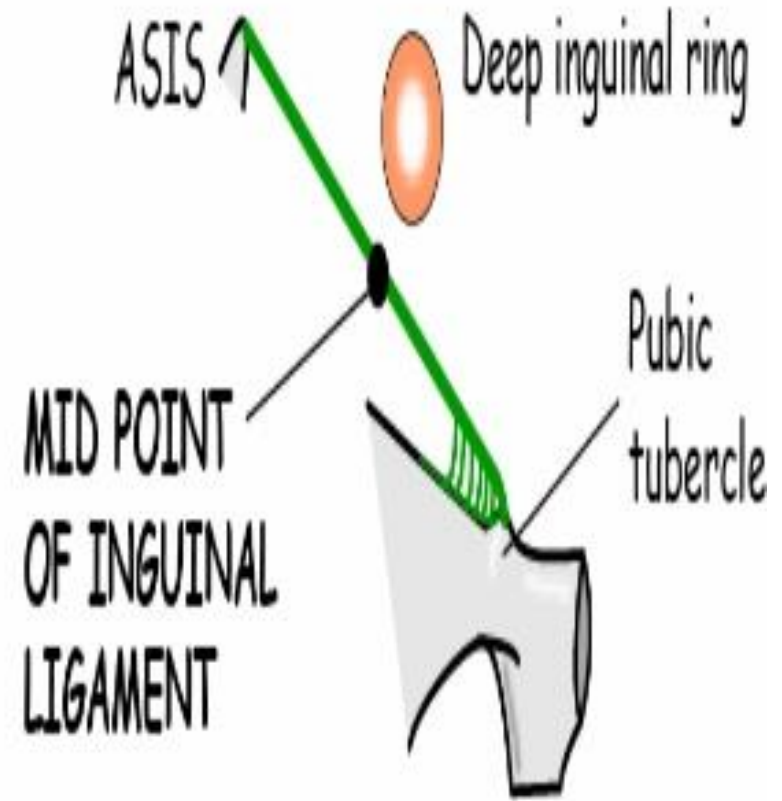


FIGURE 8

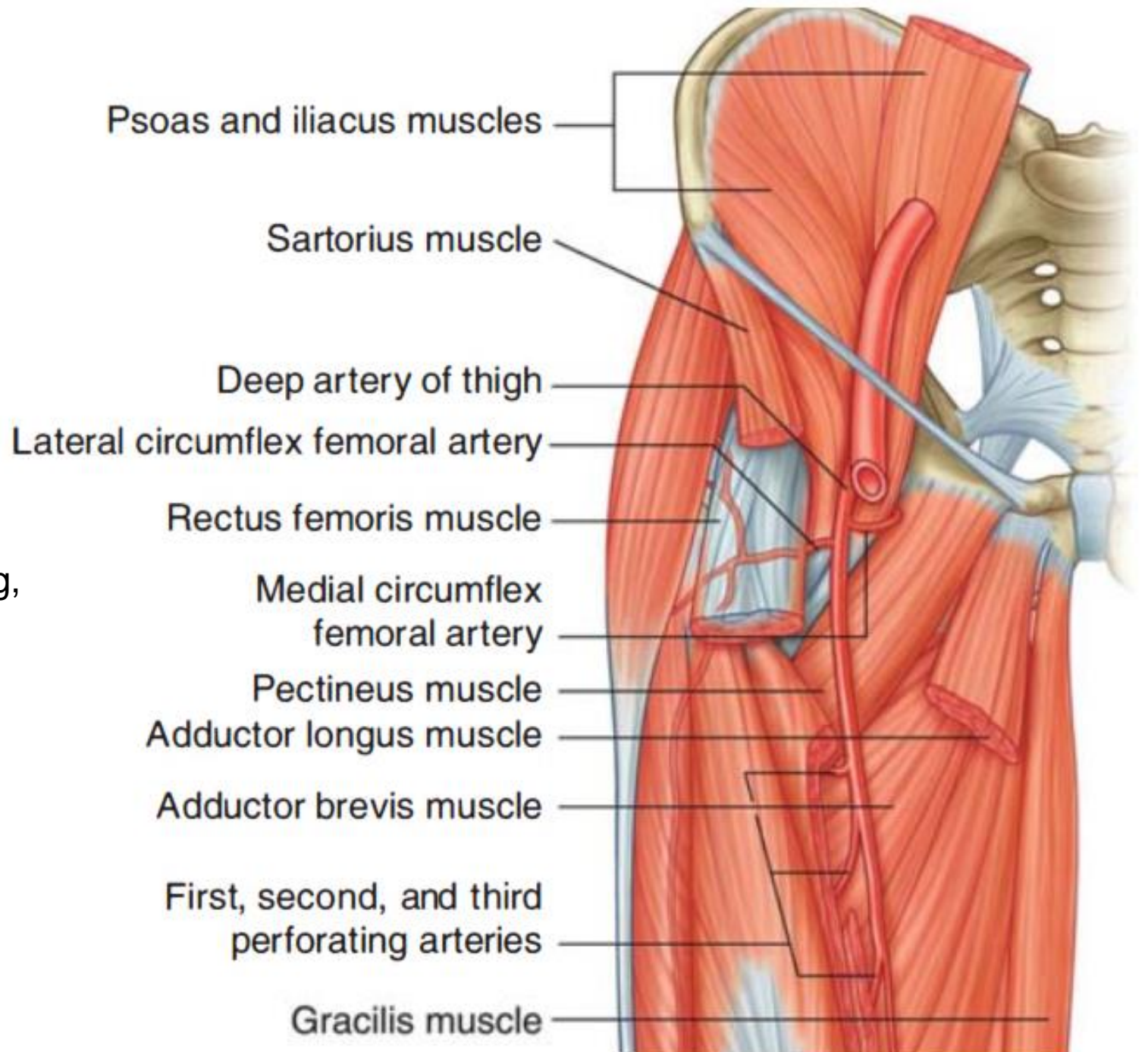
MID-PT INGUINAL LIG



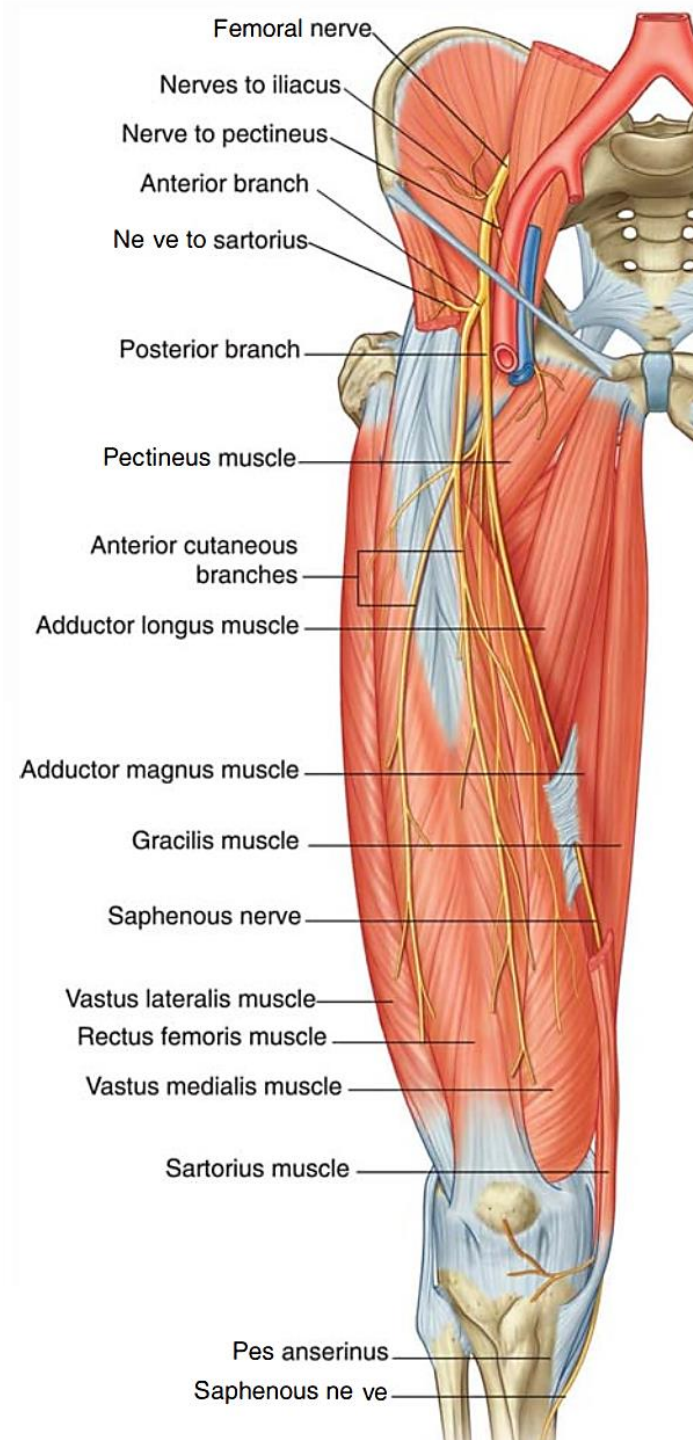


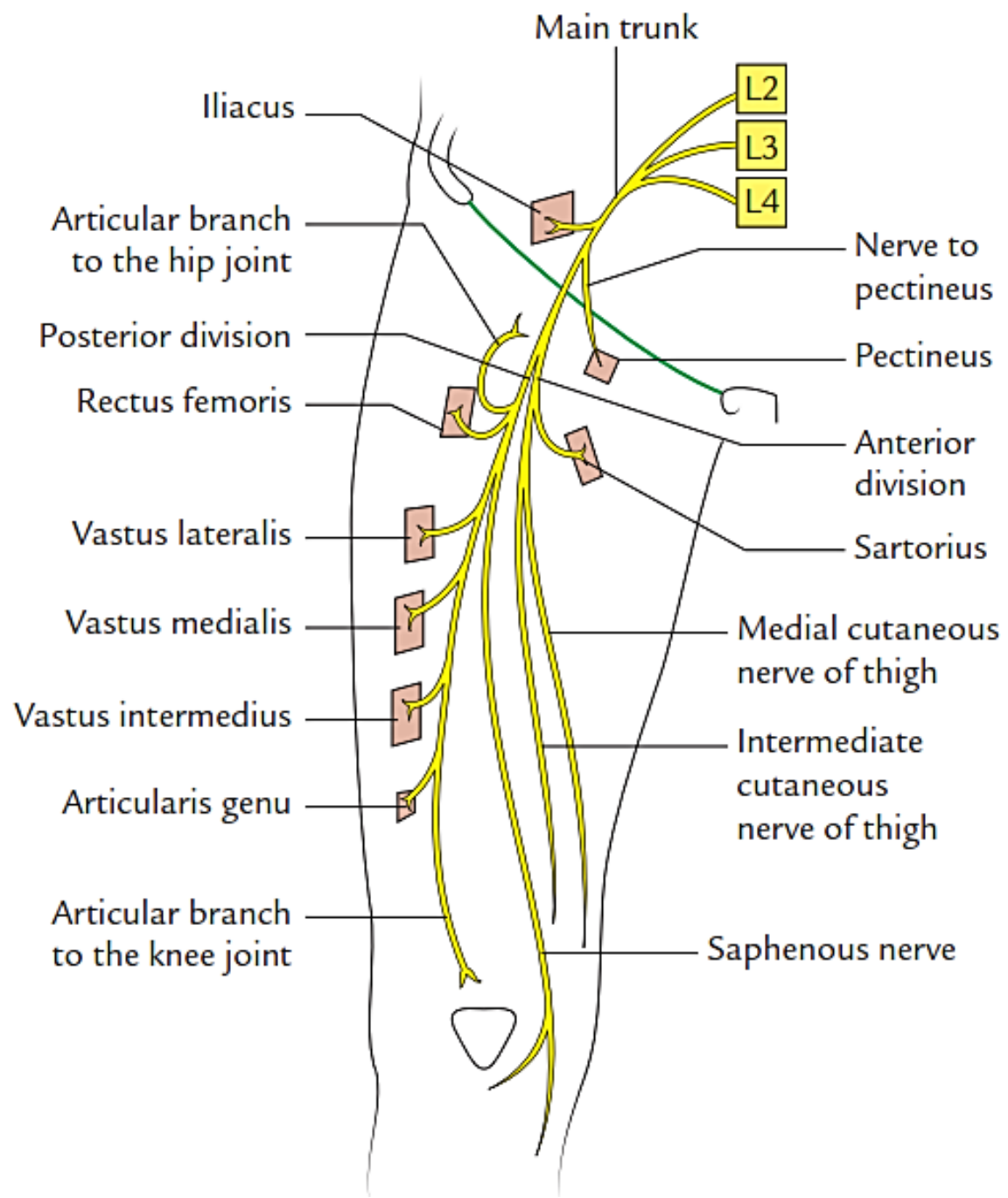
## Profunda femoris artery:

1. Medial circumflex femoral .
2. Lateral circumflex femoral a. (ascending, transverse , descending)
3. 3 perforating aa.
4. 4<sup>th</sup> perforating a.



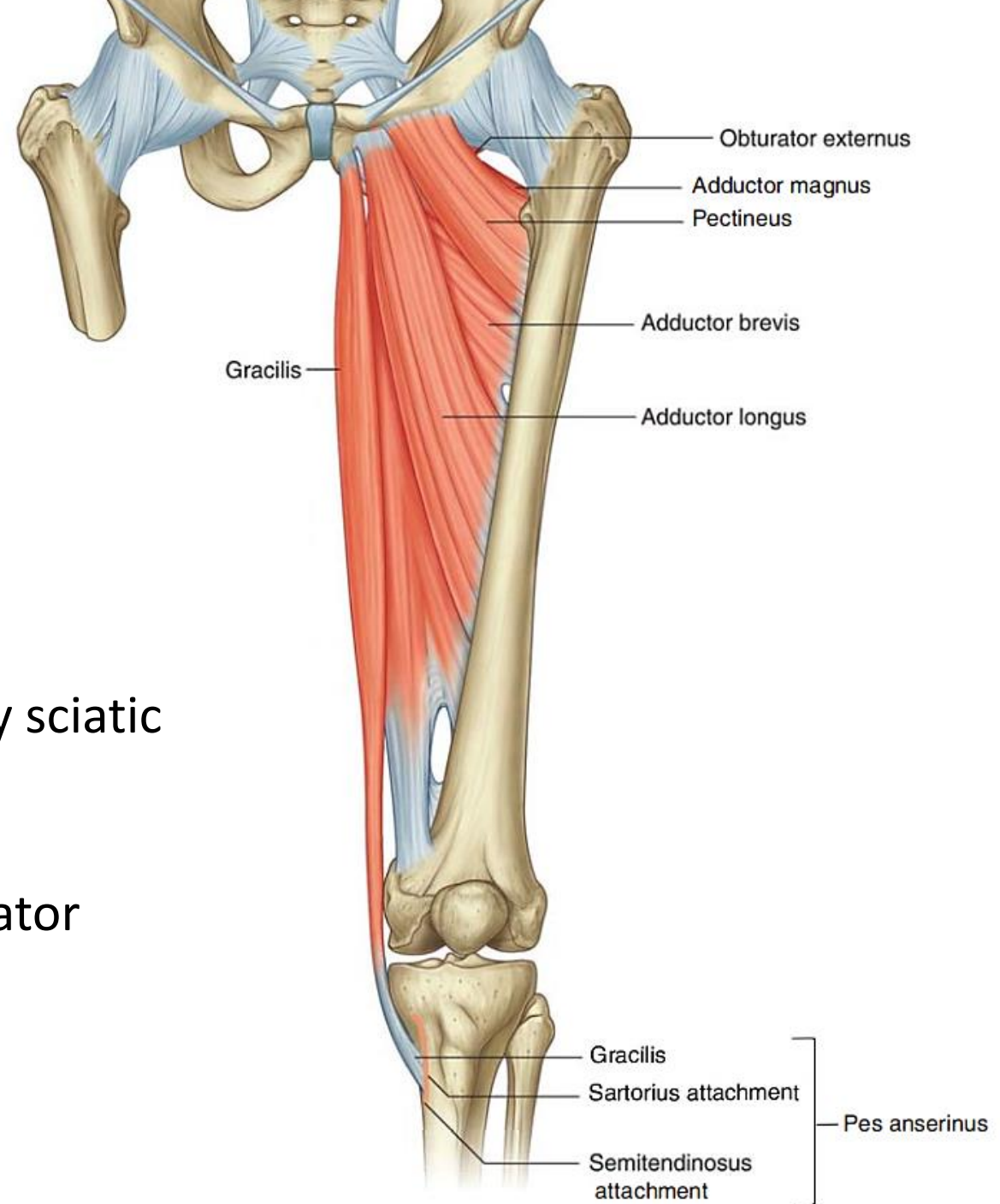
# Femoral nerve





# Medial compartment

- 6 muscles
- Obturator nerve except:
  - ✓ Pectineus by femoral
  - ✓ Hamstring adductor magnus by sciatic
- Medial rotators of the hip except:
  - ✓ Obturator externus: lateral rotator

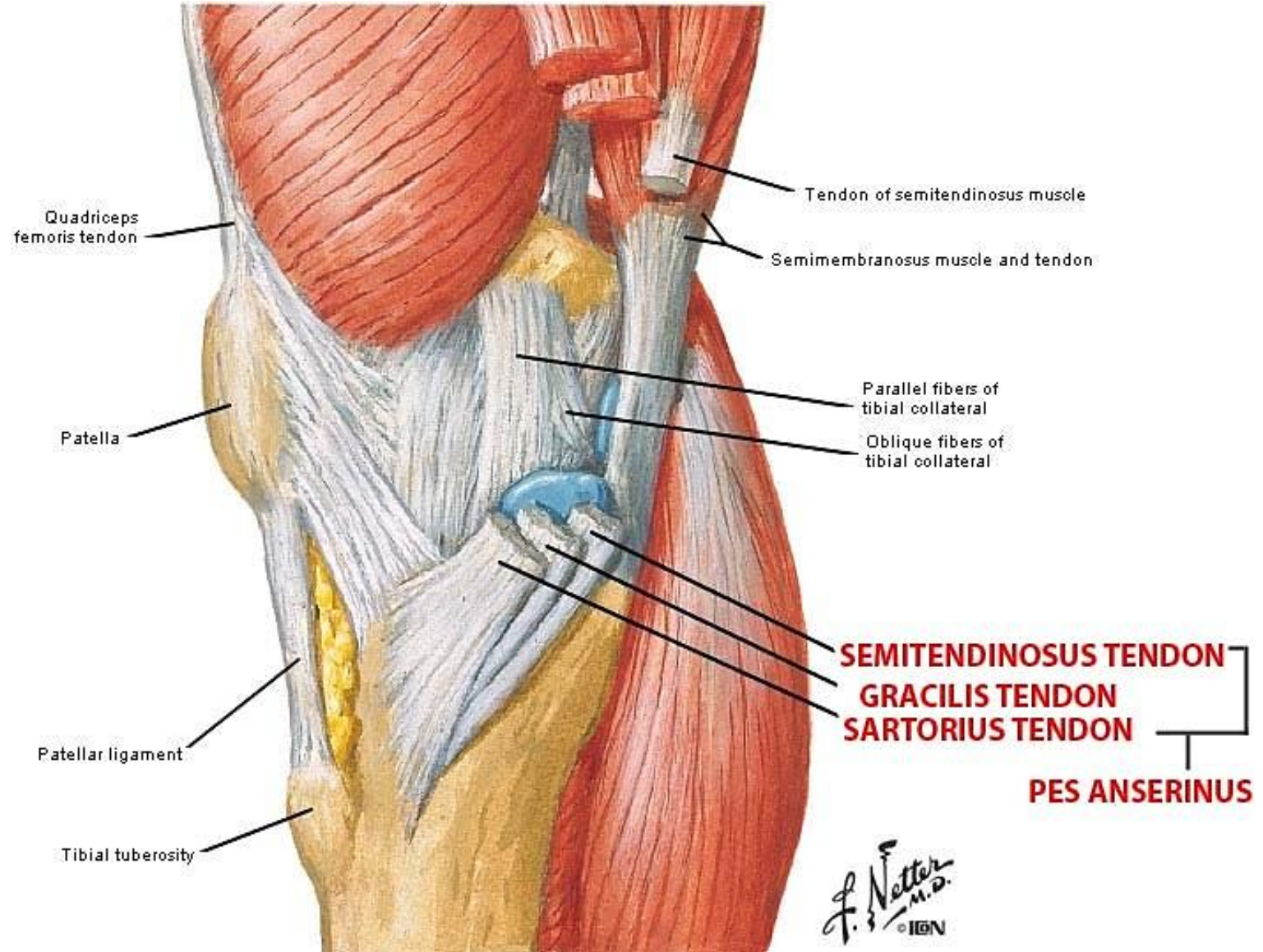
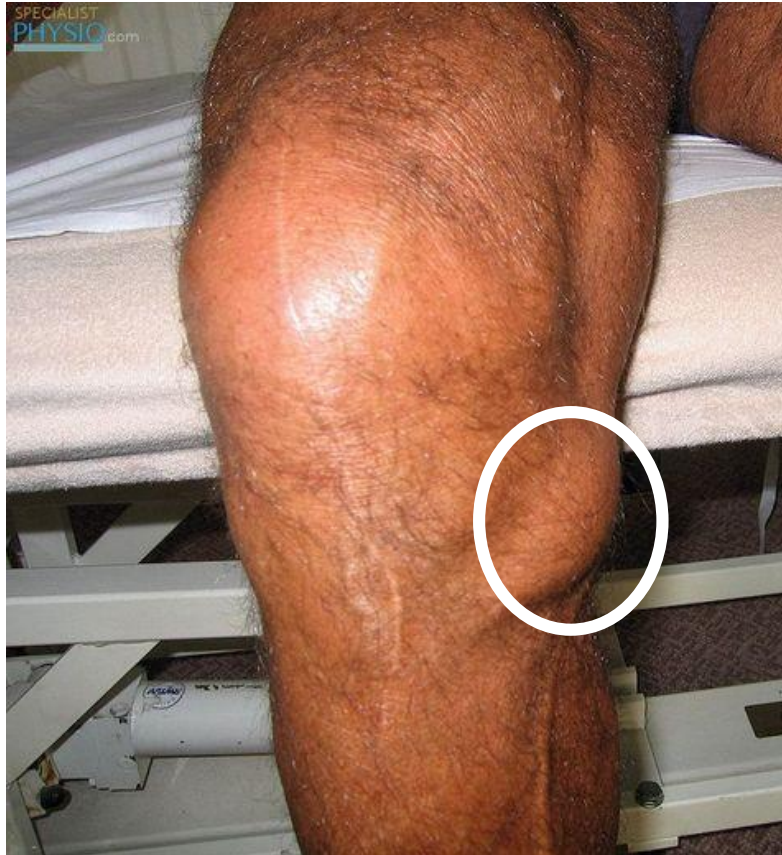



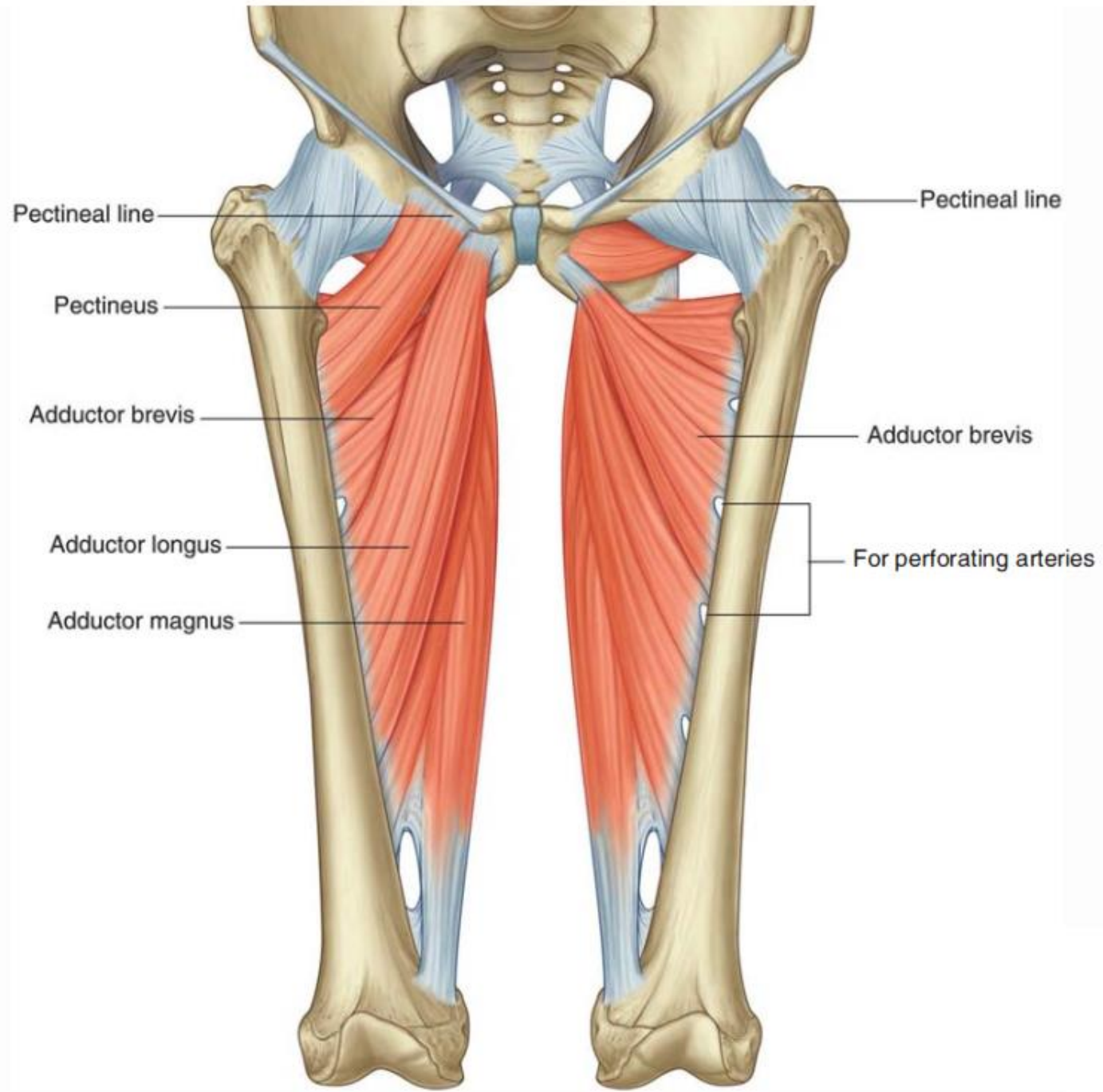


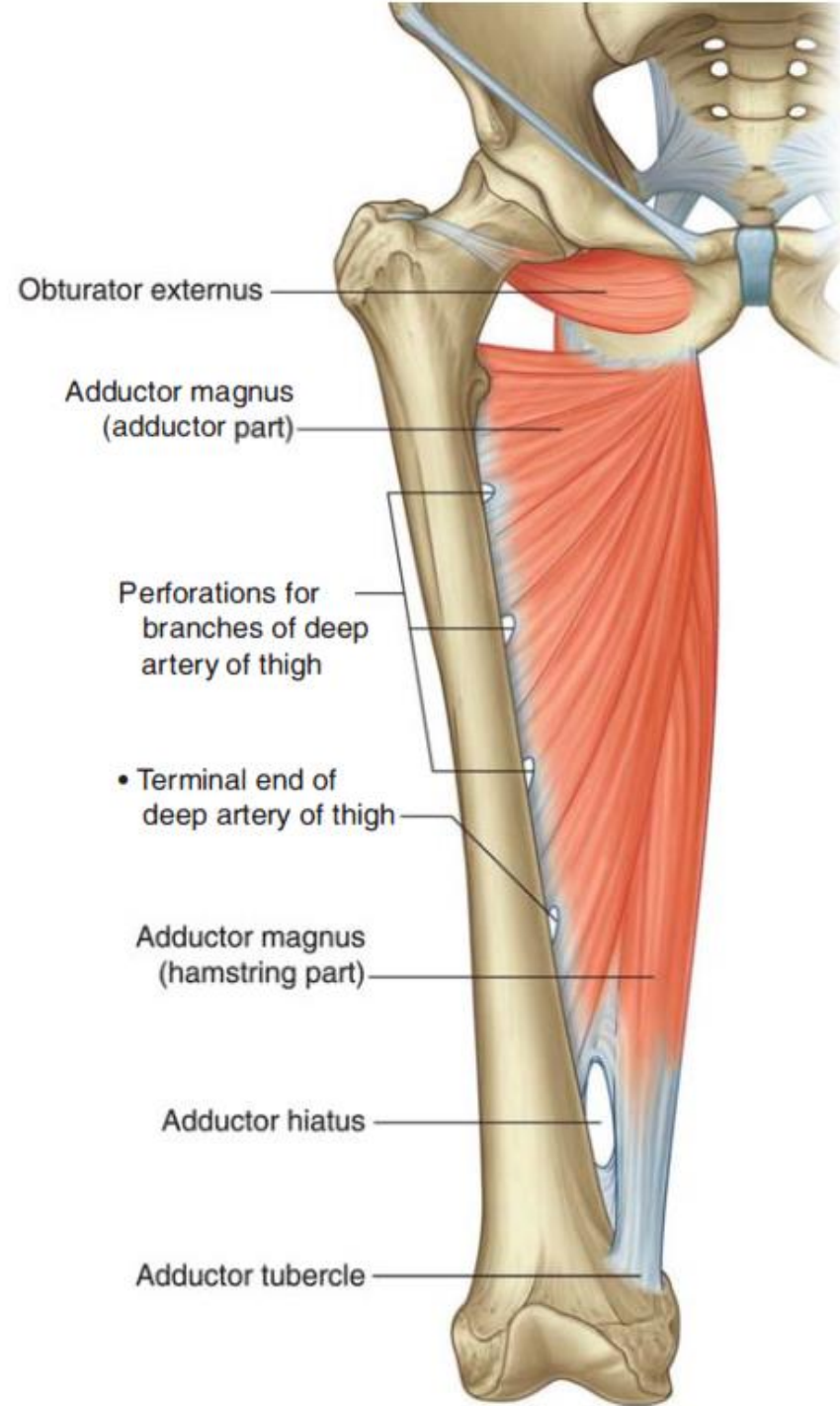
# Clinical correlation

## Pes anserinus bursitis

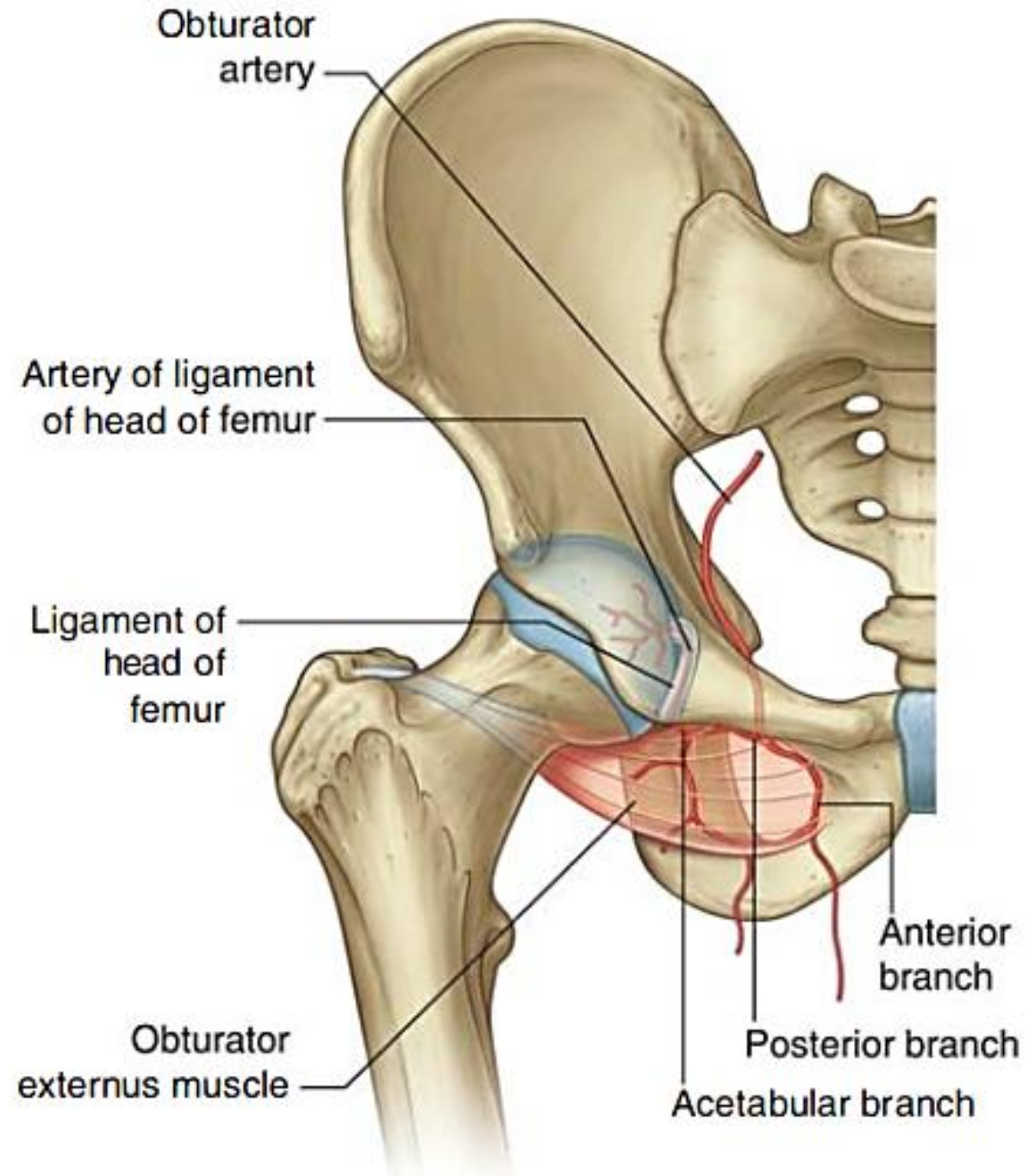




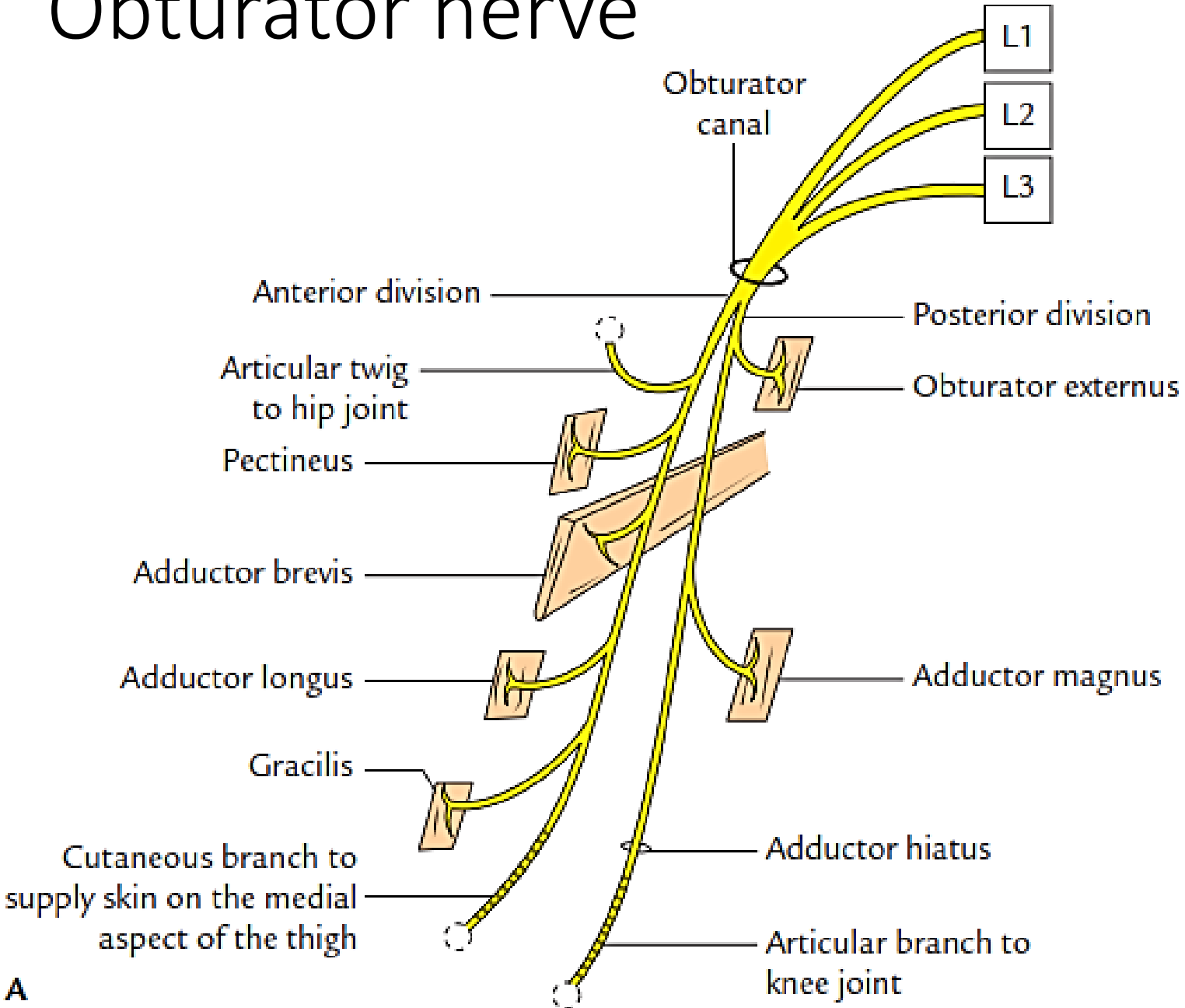




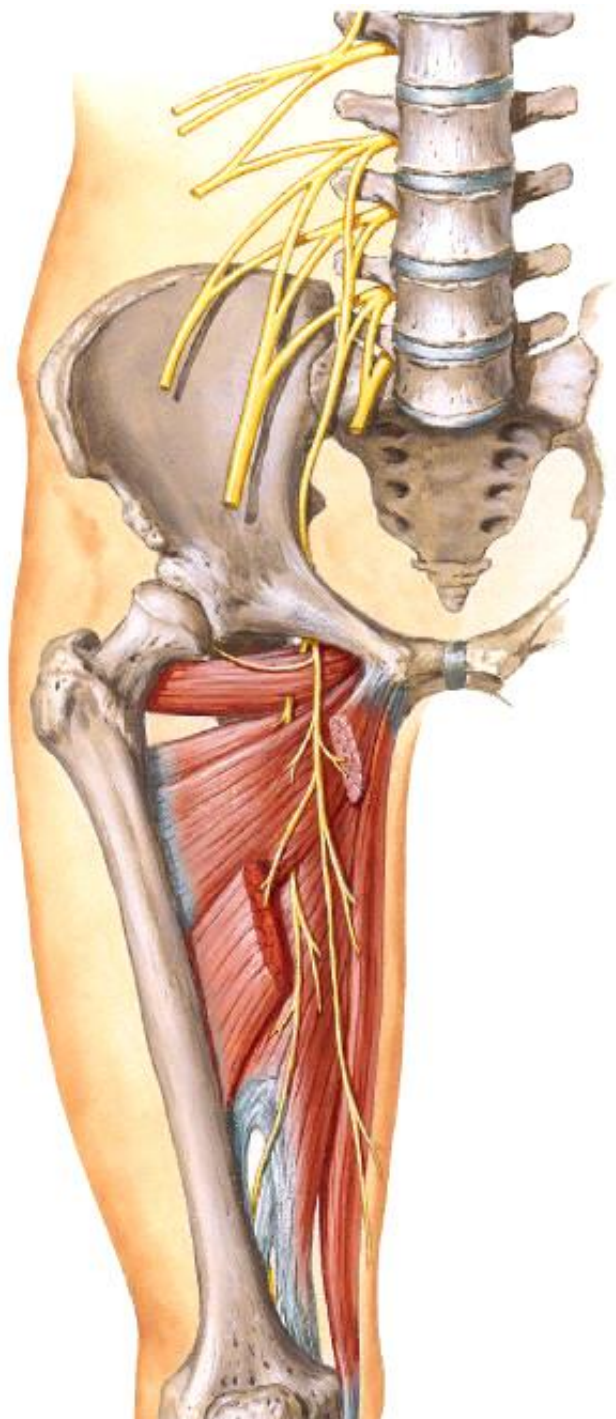
# Obturator artery



# Obturator nerve

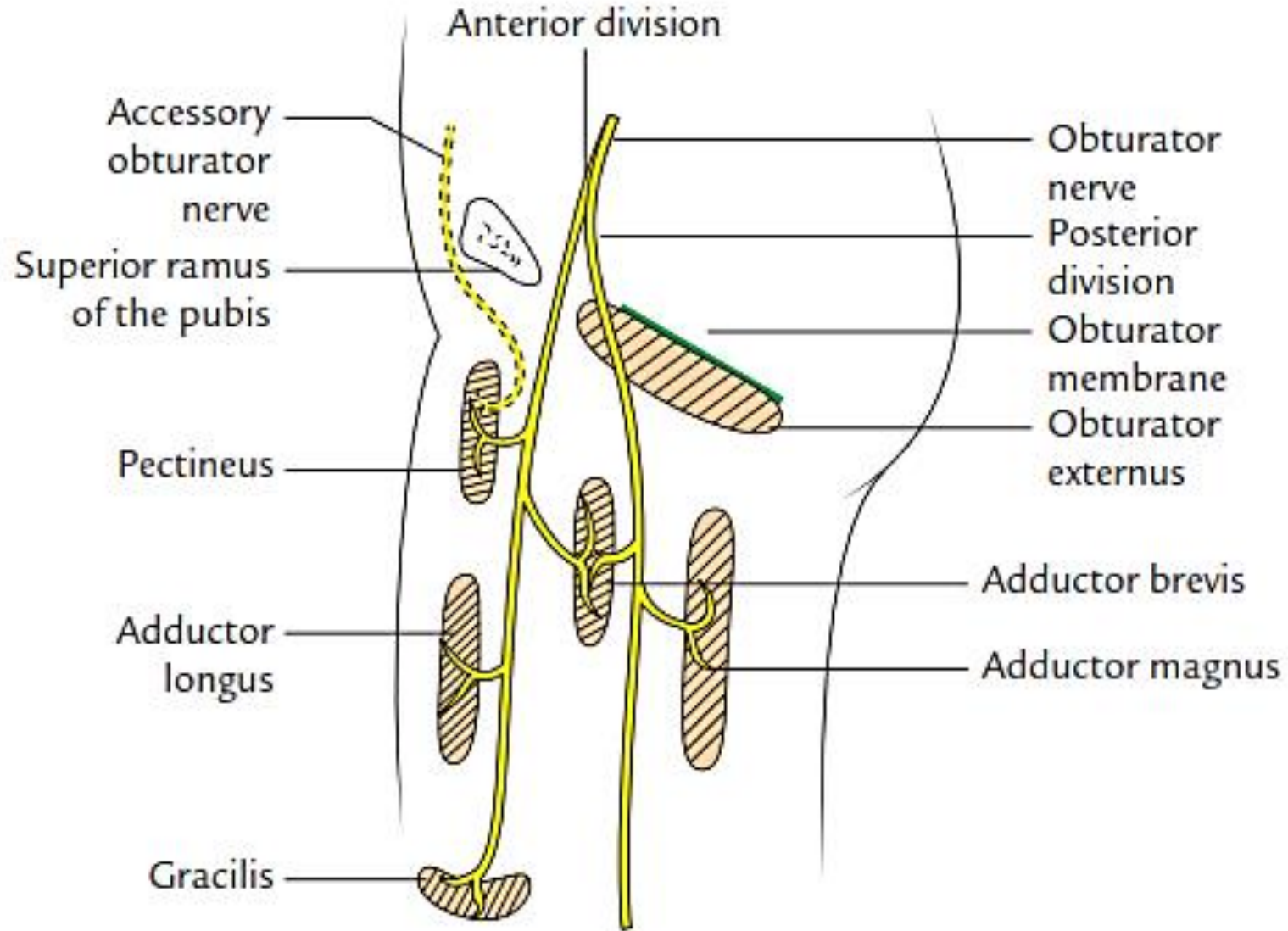


A





# Accessory obturator nerve







سادساً - حمله السلاح بانواعه باجازة او بدون اجازة داخل الحرم الجامعي .

سابعاً - احداثه عمداً او باهماله الجسيم اضراراً في ممتلكات الجامعة او الهيئة او الكلية او المعهد.

ثامناً - اساءته الى الوحدة الوطنية او المعتقدات الدينية

تاسعاً - تجاوزه بالقول على احد اعضاء الهيئة التدريسية في داخل الكلية او المعهد او خارجهما .

عاشراً - الاساءة الى سمعة الجامعة او الهيئة بالقول او الفعل .

حادي عشر - اخلاله المتعمد بحسن سير الدراسة.

ثاني عشر - ثبوت ارتكابه النصب والاحتتيال على زملاءه الطلبة ومنتسبي الكلية او المعهد.

## المادة -5-

يعاقب الطالب بالفصل المؤقت من الجامعة لمدة لا تزيد على سنة دراسية واحدة اذا ارتكب احدي المخالفات الاتية:

اولاً - اذا تكرر ارتكابه احد الافعال المنصوص عليها في المادة ( 4 ) من هذه التعليمات.

ثانياً - مارس او حرض على التكتلات الطائفية او العرقية او التجمعات السياسية او الحزبية داخل الحرم الجامعي .

ثالثاً - اعتدائه بالفعل على احد منتسبي الجامعة من غير اعضاء الهيئة التدريسية

رابعاً - استعماله العنف ضد زملائه من الطلبة .

خامساً - التهديد بالقيام باعمال عنف مسلحة .

يعاقب الطالب بالفصل النهائي من الكلية او المعهد وبقرار من الجامعة او الهيئة ويرقن قيده اذا ارتكب احدى المخالفات الاتية :

اولاً- تكراره احدى المخالفات المنصوص عليها في المادة ( 5 ) من هذه التعليمات

ثانياً- اعتدائه بالفعل على احد اعضاء الهيئة التدريسية او المحاضرين في الجامعة او الهيئة او الكلية او المعهد .



ثالثاً- اتيانه فعل مشين ومناف للاخلاق والاداب العامة .

رابعاً - تقديمه أية مستندات او كتب او وثائق مزورة مع علمه بكونها