


تخطيط القلب الكهربائي
Electro cardio graphy
ECG

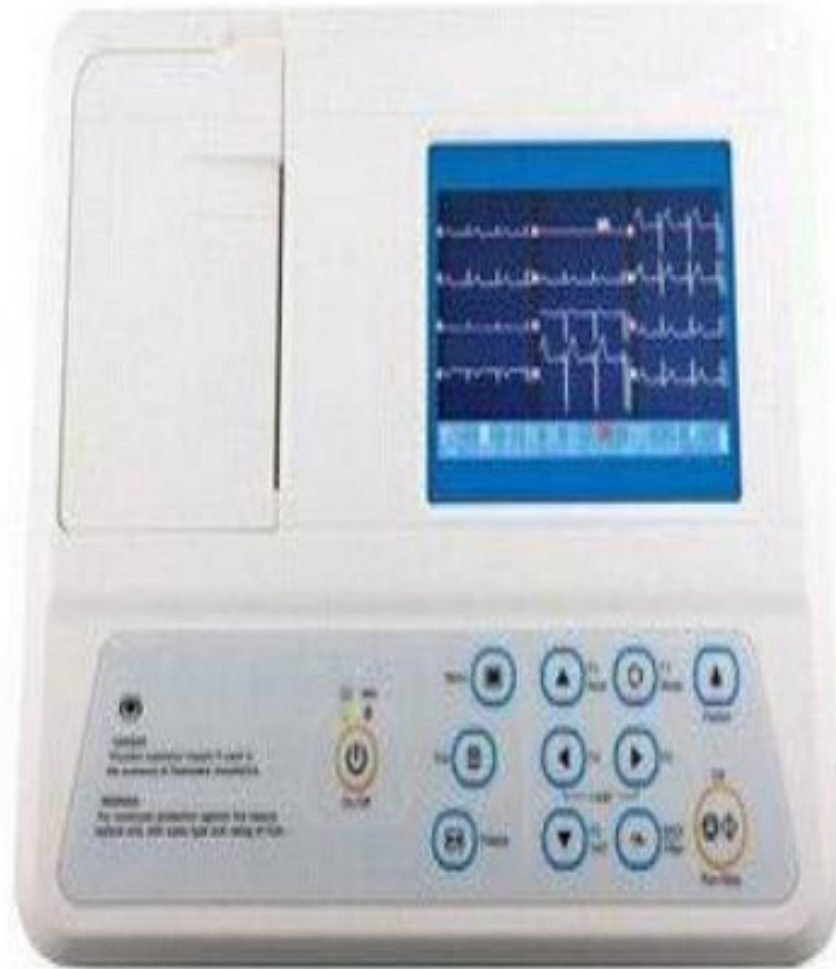
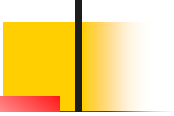
physics Department,
Mustansiriyah University



Electrocardiography

- The electrocardiogram is one of the basic medical devices that must be available in hospitals and clinics.
 - On this device, doctors depend on the initial diagnosis of the work of the heart.
 - The electrocardiogram records the electrical signals of the heart that are captured from the surface of the body using electrodes and display them on a display screen or print them on specialized paper.
 - To record the heart signal, we need five electrodes installed on different areas of the patient's body
- 



❖ What are the electrical connections of the device?

They are the electrodes or electrical sensors that are connected to wires and connected to the device and are divided into the terminal connections that connect to the four ends and the chest connections



Chest leads



Terminal connections

Einthoven Triangle

The relationship between the limb leads and electrodes is described by Einthoven triangle.

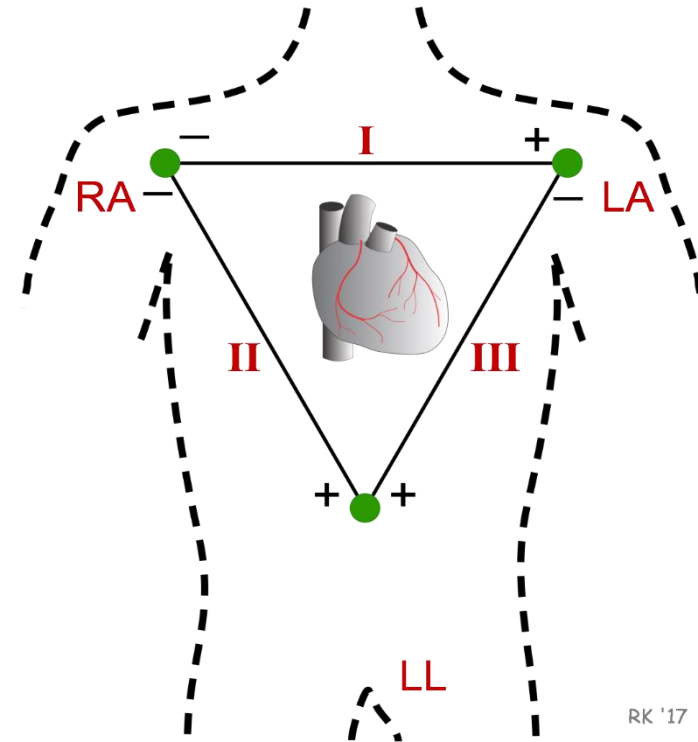
Each lead has a specific quantity and direction (vector) produced by adding or subtracting voltages from the recording electrodes.

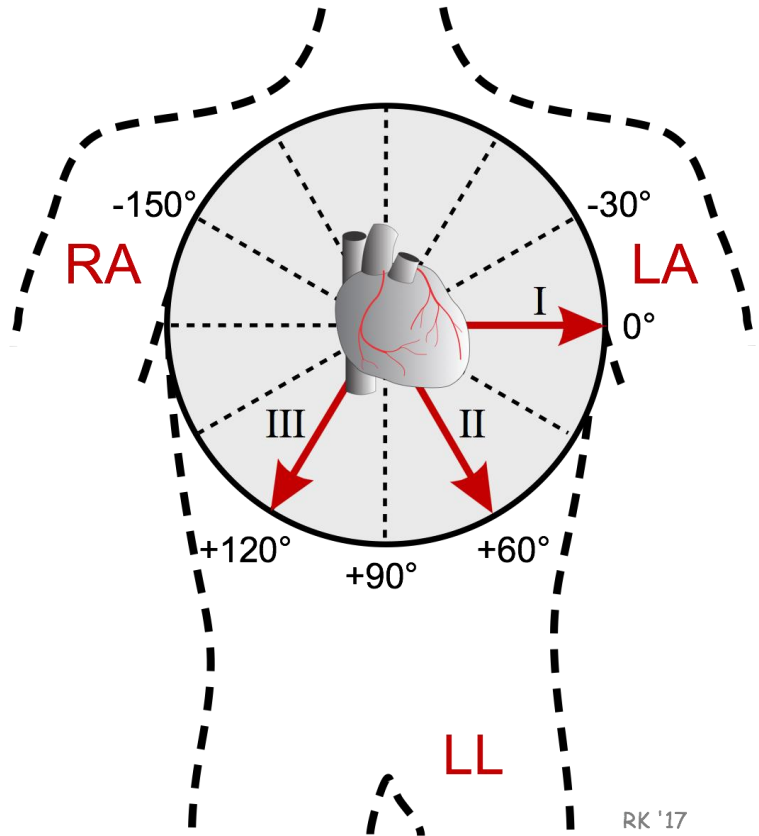
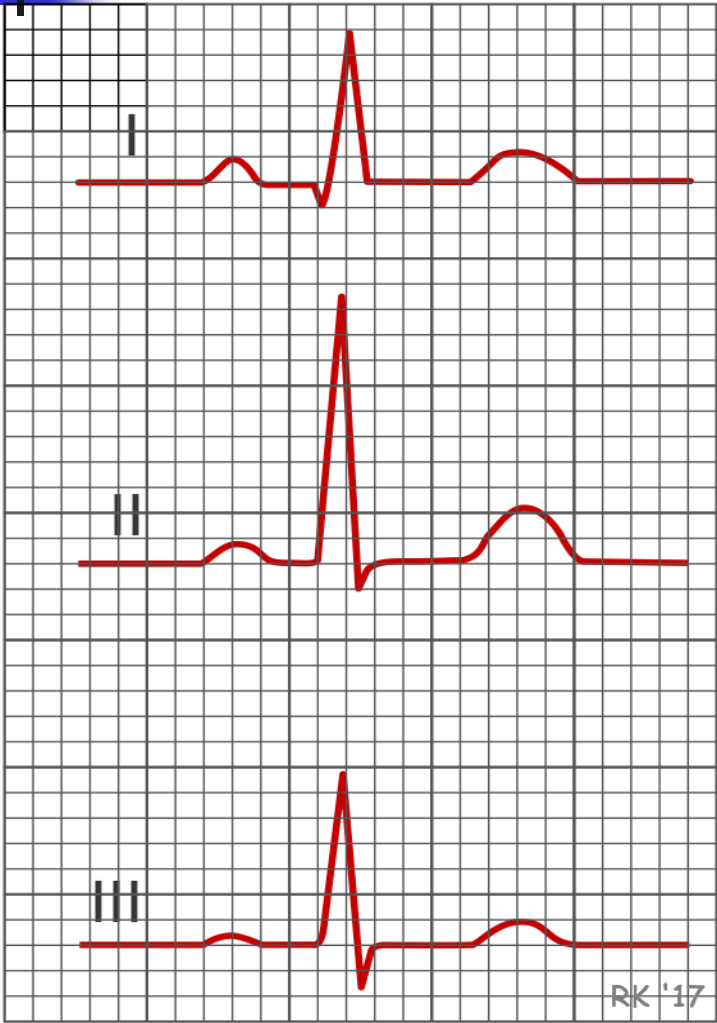

Bipolar leads

Lead I is the voltage difference between (LA – RA) electrodes, directed towards LA at zero degrees.

Lead II is the voltage difference between (LL – RA) electrodes, directed towards LL at +60 degrees.

Lead III is the voltage difference between (LL – LA) electrodes, directed towards LL at +120 degrees.

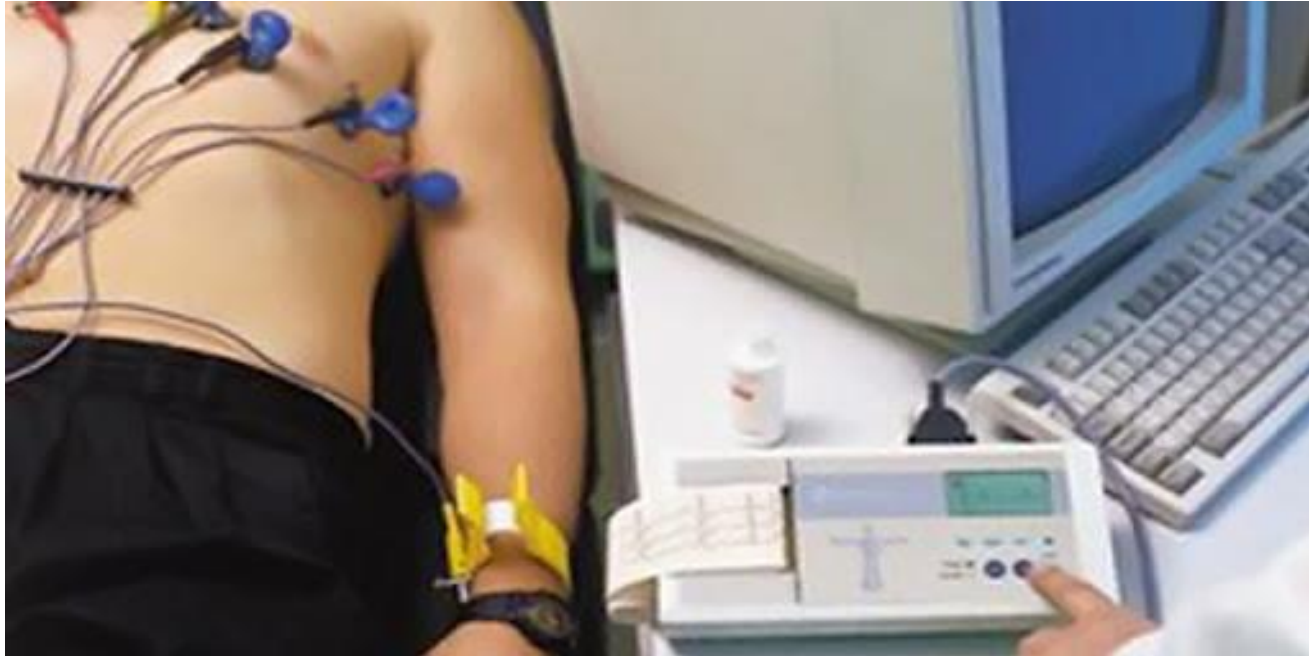



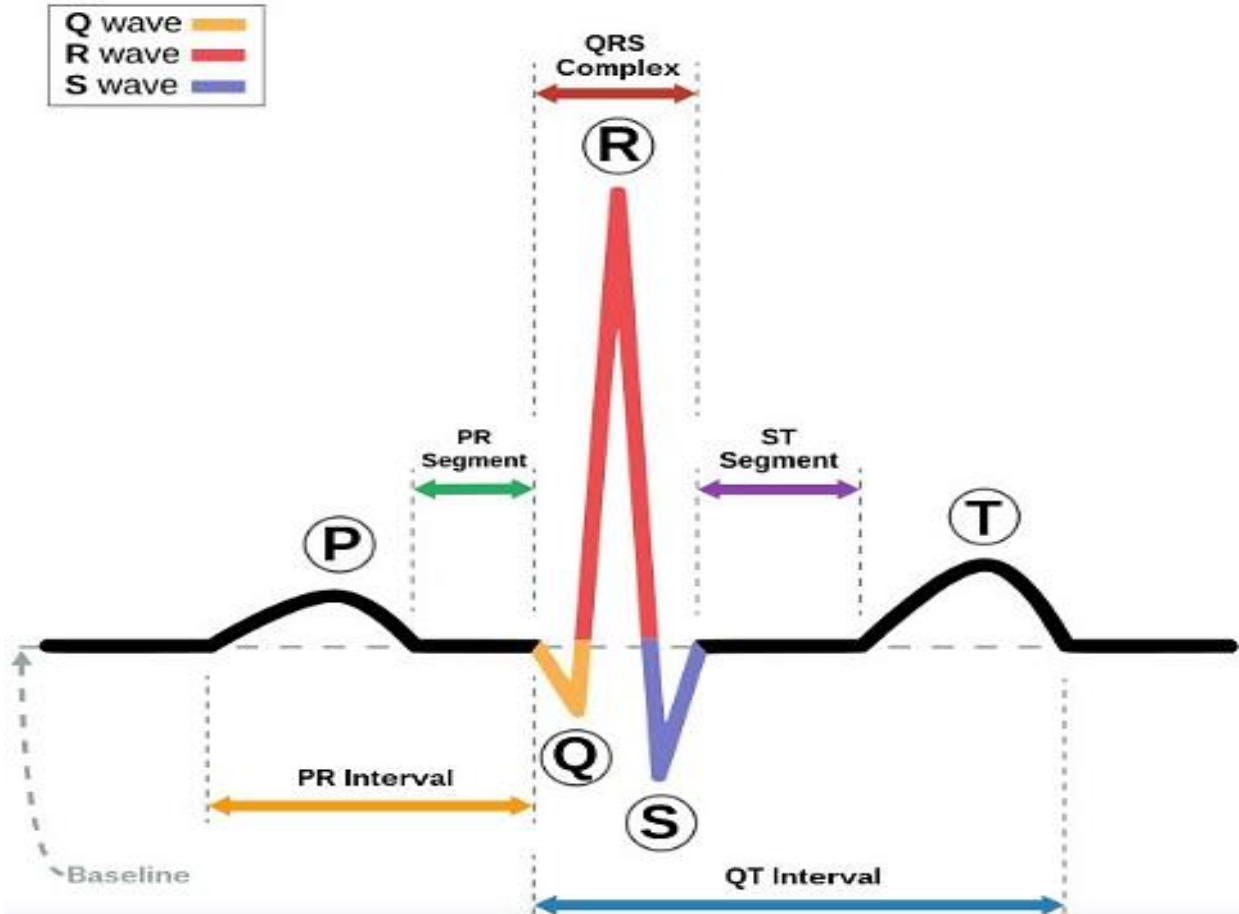
هو جهاز يقيس كهربائية القلب بحيث توضع الحساسات على الجلد ويقوم بقياس فرق الجهد بين نقطتين، تتكون ورقة الـ ECG من موجات متعددة وهي:

P wave – QRS Complex – T wave وكل موجة منها لها دلالة خاصة:

يسجل التخطيط الكهربائي للقلب النشاط الكهربائي **للقلب**، حيث ان **القلب** ينتج نبضات كهربائية صغيرة تنتشر من خلال عضلة **القلب** وتتسبب في حدوث **انقباض**، ويمكن الكشف عن تلك النبضات من خلال جهاز التخطيط الكهربائي للقلب، ويلجئ الأطباء إلى إجراء اختبار التخطيط الكهربائي عادة ليساعده على معرفة السبب وراء بعض الأعراض مثل الخفقان أو ألم الصدر.

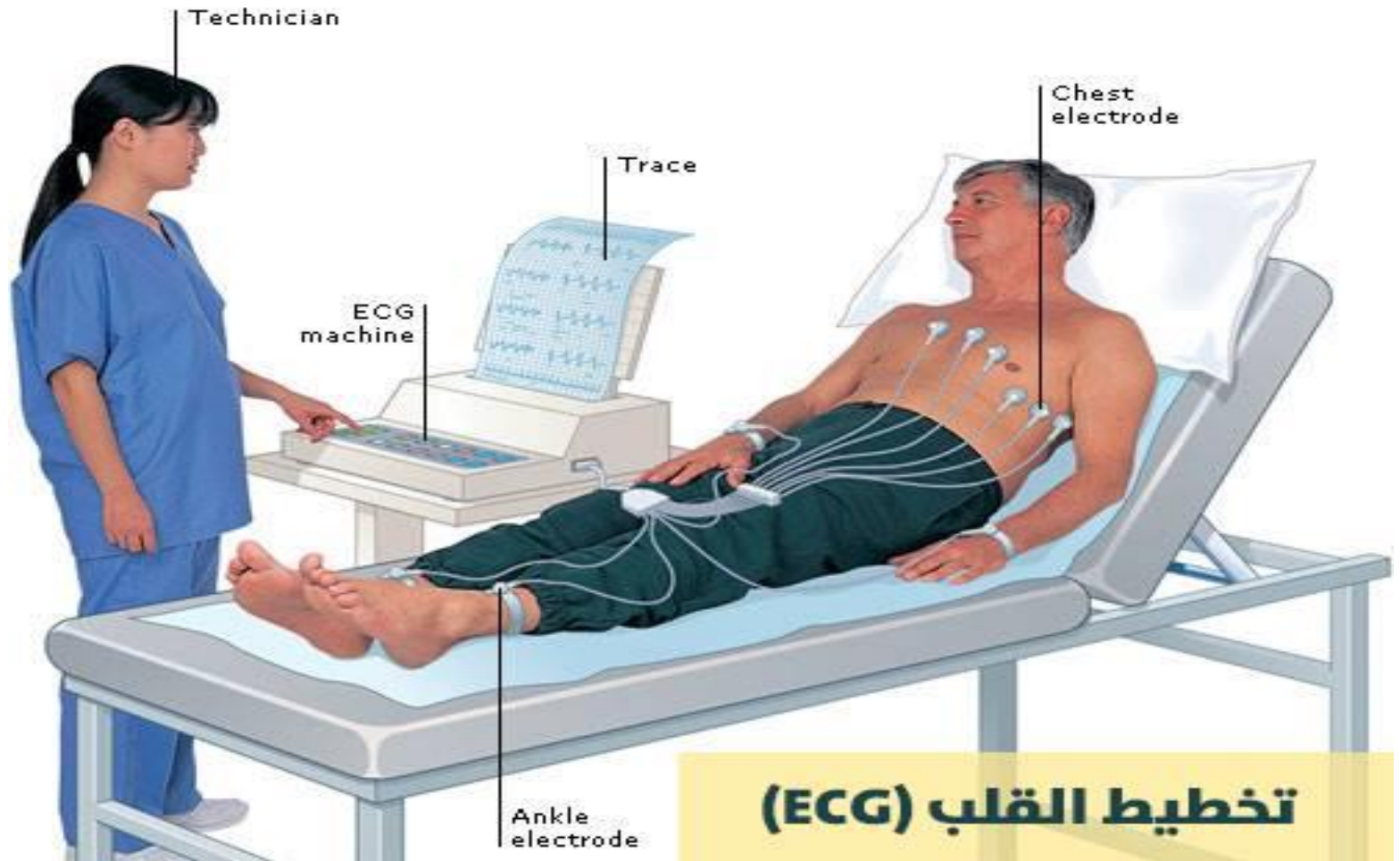


تبدأ كل ضربة قلبية بنبضة أو إشارة من الناظمة القلبية (العقدة الجيبية الأذينية أو العقدة الجيبية). تُحفز هذه الإشارة الحجرتين العلويتين للقلب (الأذنين). تُشير **الموجة P** إلى تنشيط الأذنين. بعد ذلك، يتدفق التيار الكهربائي وصولاً إلى الحجرتين السفليتين من القلب (البطينين). يمثل **QRS المركب** الدالّ على تنشيط البطينين في تخطيط كهربية القلب. بعد ذلك، ينبغي أن تحدث تغييرات كهربائية في البطينين استعداداً لضربة القلب التالية يُسمى هذا النشاط الكهربائي بموجة الاستعادة، والتي تُمثلها **الموجة T**.



التحضيرات:

- في حال وجود شعر كثيف على الصدر، قد تحتاج لإزالته قبل وضع اللاصقات الموصلة.
- تنظيف الجلد بمسحه بالماء و تجفيفه جيداً و تنظيف الجلد بالمسحات الطبية قبل وضع اللاصق.
- اطلب من المريض ازالة اي قطعة يرتديها تحوي المعادن، مثل: الحزام، المجوهرات، المفاتيح... الخ.
- اطلب من المريض الالتزام بعدم الحركة خلال قراءة جهاز تخطيط القلب.



تخطيط القلب (ECG)

كيفية وضع الموصلات:

أولاً: توصيل تخطيط القلب المكون من ١٢ وصلة : leads 12 ECG :

- أ- **الموصلات الصدرية:** من **V1** الى **V6** وهي اتجاهات تنظر للقلب في مستوى افقي.
 - **V1** يوضع على الصدر بين الضلع الرابع والخامس من الجانب الايمن من عظمة القص.
 - **V2** يوضع بين الضلع الرابع والخامس من الجانب الايسر من عظمة القص.
 - **V4** يوضع بين الضلع الخامس والسادس في منتصف خط عظمة الترقوة اسفل حلمة الثدي الايسر.
 - **V3** يوضع بين **V4** و **V2**.
 - **V5** يوضع على نفس خط **V4** في الجانب الايسر من الامام تحت الابط.
 - **V6** يوضع على الجانب الايسر في المنتصف تحت الابط على نفس مستوى خط **V4**.

ب- **موصلات الاطراف:** **RA, LA, RL, LL** وهي تنظر للقلب في مستوى عمودي.

- **RA** right arm يوضع في الجزء الداخلي من اليد اليمنى.
- **LA** left arm يوضع من الجزء الداخلي من اليد اليسرى.
- **RL** right leg يوضع في الجزء الداخلي للقدم اليمنى.
- **LL** left leg يوضع في الجزء الداخلي من القدم اليسرى،
وهو وصلة زائدة لاتعطي نتائج لقراءة التخطيط.

- 6 are chest electrodes

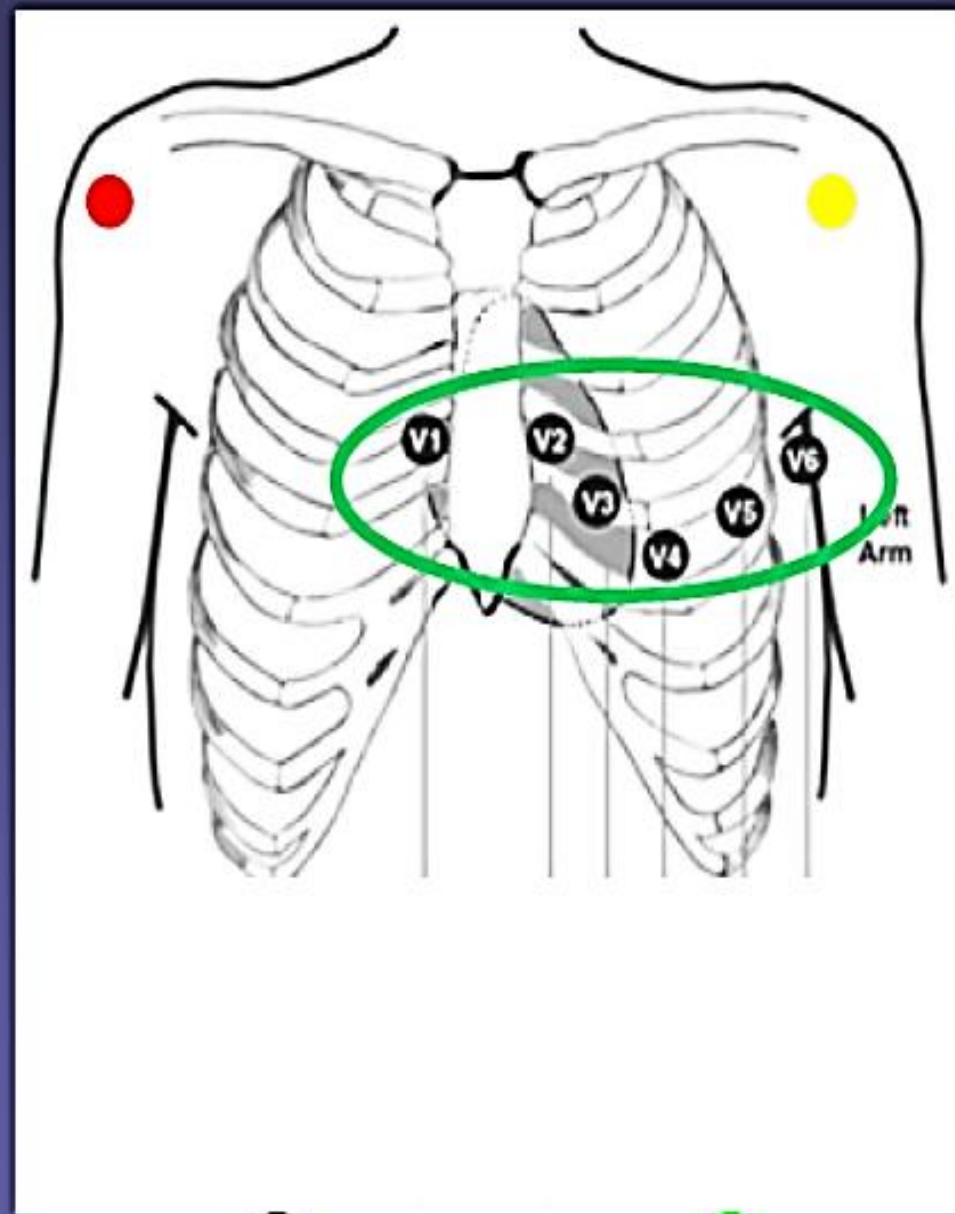
- Called V1-6 or C1-6

- 4 are limb electrodes

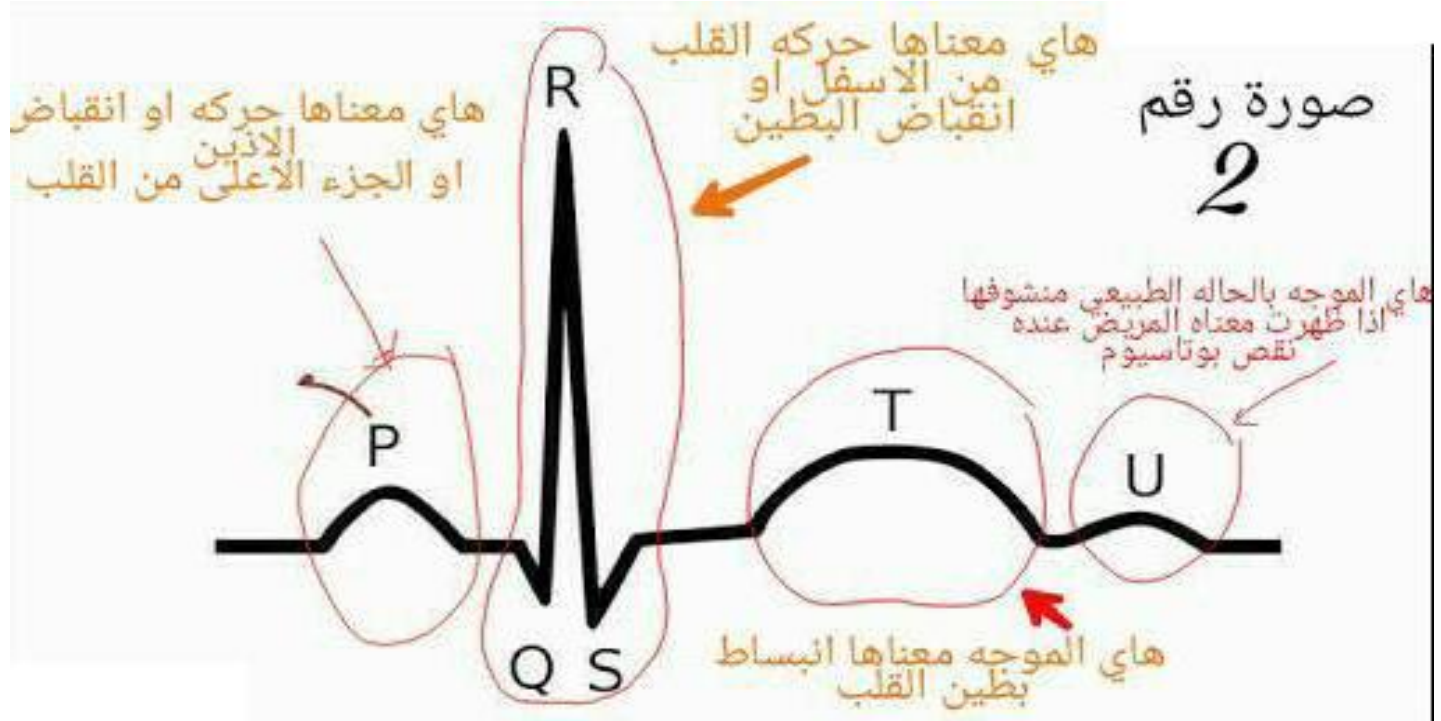
- **Right arm** **Ride**
 - **Left arm** **Your**
 - **Left leg** **Green**
 - **Right leg** **Bike**

- Remember

- The right leg electrode is a neutral or “dummy”!



- V1/V2: يقومان بالنظر إلى البطين الأيمن.
- V3/V4: ينظران إلى الوجه الأمامي للبطين الأيسر، وإلى الحجاب بين البطينين.
- V5/V6: ينظران إلى الجدار الجانبي والأمامي من البطين الأيسر.
- RA : وتنظر إلى الوجه الجانبي للقلب من الجهة اليسرى.
- RA : فتتنظر إلى الوجه السفلي للقلب.
- RL : ينظر إلى الأذينة اليمنى.
- ويتكون كل واحد من هذه المساري من نموذج تخطيطي مختلف عن الآخر.



Heart Rate | عدد ضربات القلب | 1-

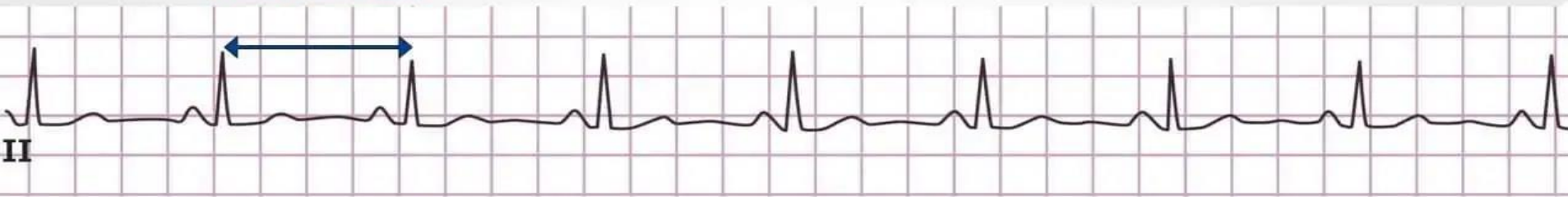
قراءة المخطط

كل مربع كبير في الصورة 0.02 Sec كل 5 مربعات كبيرة = ثانية واحدة
كل ورقة = 10 ثواني.

لذلك عند حساب ضربات القلب نقوم بقسمة 300 على عدد المربعات المتواجدة بين موجتين
والمعروفة بـ R-R interval في الصورة أعلاه نجد أن يوجد 4 مربعات مابين موجتين R لذلك
نقوم بقسمة 300 على 4 مربعات لنحصل على ناتج 75 نبضة في الدقيقة.

HEART RATE (NORMAL ECG)

R-R INTERVAL
4 LARGE SQUARES



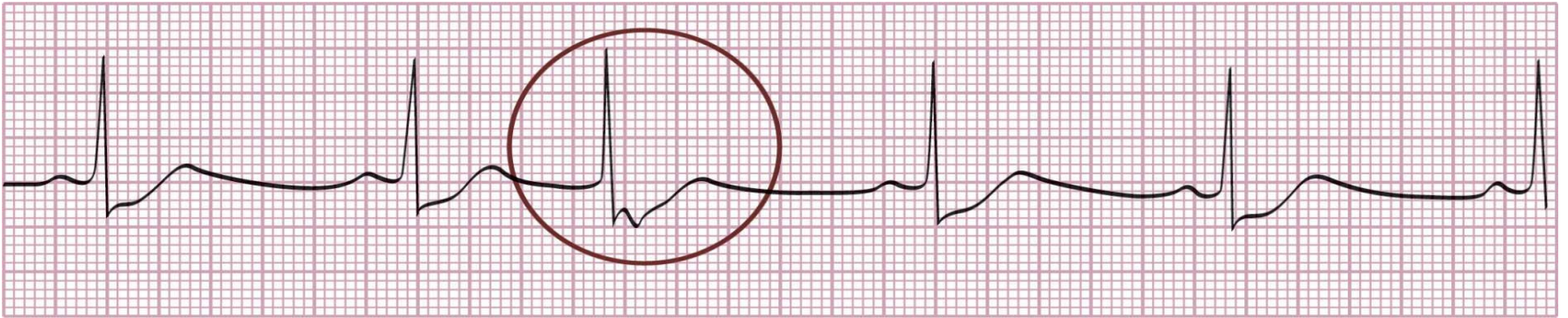
$$\text{HEART RATE} = 300 \div (\text{NUMBER OF LARGE SQUARES IN ONE R-R INTERVAL})$$
$$300 \div 4 = 75 \text{ BPM}$$

$$\text{HEART RATE} = 75 \text{ BPM}$$

2- ايقاع النبضات: إما يكون Regular او Irregular وفي حالة كان Irregular يكون Irregularly Regular – Irregularly Irregular ولمعرفة ذلك يجب أن يكون هناك موجة P قبل كل موجة QRS و يجب أن تكون متساوية في الفواصل بينهم، في المثال الأعلى عدد المربعات الصغيرة لا تتساوى بين موجات R لذلك يعتبر Irregularly Regular.

3- ارتفاع أو انخفاض موجة S-T يحدد وجود (ذبحة صدرية) او (احتشاء عضلة القلب).

الأكثر انتشاراً في العراق والمسببة للموت في كثير من الأحيان.



يلاحظ وجود ضربة مبكرة مع غياب موجة P.